МЕТОДИЧЕСКИЕ РЕКОМЕНДАЦИИ

Тема: Электрокардиограмма при инфаркте миокарда

Цель: закрепить знания по диагностике ОИМ по данным ЭКГ

Задачи: рассмотреть основные ЭКГ признаки ОИМ в зависимости от локализации, стадии, возраста

Средства и методы обучения: клиническое практическое занятие и самостоятельная работа

Иметь представление о критериях ЭКГ диагностики ОИМ

Ординатор должен знать:

1. Типичные ЭКГ изменения при Q –ОИМ и не Q - ОИМ
2. ЭКГ-синдромы, затрудняющие диагностику ОИМ
3. Косвенные ЭКГ признаки ОИМ
4. Топическая ЭКГ-диагностика ОИМ
5. ЭКГ стадии ОИМ
6. Изменения на ЭКГ, имитирующие наличие ОИМ, критерии дифференциального диагноза

Ординатор должен уметь:

1. Выявлять на ЭКГ признаки ОИМ
2. Локализовать выявленные изменения
3. Стадировать ОИМ по данным ЭКГ
4. Определять топографическую принадлежность выявленных изменений

Ординатор должен владеть:

Навыками дифференциальной диагностики ОИМ и некоронарогенных изменений ЭКГ, имитирующих ОИМ

Учебно-тематический план темы:
Клиническое практическое занятие – 3 часа
Самостоятельная работа – 2 часа
Всего – 5 часов

Клиническое практическое занятие включает в себя:

1. Вводный и заключительный контроль.
2. Беседа по теме занятий.
3. Интрепретация ЭКГ при ОИМ различных локализаций, типов и стадий
4. Решение ситуационных задач, представляющих типичные клинические ситуации при ОИМ с проведением дифференциального диагноза
5. Разбор ЭКГ в интерпретации которых допущены типичные ошибки.
6. Отработка практических навыков: расшифровка ЭКГ при ОИМ

Хронокарта клинического практического занятия	135 мин
Вводное слово преподавателя, контроль посещаемости, результат проверки рефератов	6 мин
Тестирование	12 мин
Обсуждение теоретических вопросов, заслушивание докладов	25 мин
Обсуждение клинической ситуации ситуационной задачи; отработка практических навыков по интерпретации ЭКГ при ОИМ	70 мин
Контроль усвоения (контрольные вопросы)	12 мин
Выставление оценок, преподаватель подводит итог занятия, дает задание на следующее	10 мин

Перечень вопросов для собеседования

1. Классификация очаговых поражений миокарда.
1. Варианты монофазной кривой.
2. Последовательность возникновения изменений ЭКГ при ОИМ.
3. Обратная эволюция изменений ЭКГ в течении ОИМ.
4. ЭКГ при Q – образующем и Q – необразующем ИМ.
5. ЭКГ при ИМ передней стенки левого желудочка.
6. ЭКГ при переднеперегородочном ИМ.
7. ЭКГ при ИМ верхушки передней стенки.
8. ЭКГ при передне-боковом ИМ.
9. ЭКГ при распространенном переднем ИМ.
10. ЭКГ при высоком передне-боковом ИМ.
11. ЭКГ при ИМ нижней локализации.
12. ЭКГ при ИМ задней локализации.
13. ЭКГ при ИМ боковой стенки левого желудочка.
14. ЭКГ при нижне-боковом ИМ.
15. ЭКГ при циркулярном ИМ.
16. ЭКГ при ИМ правого желудочка.
17. ЭКГ признаки ИМ предсердий.
18. ЭКГ при рецидивирующих и повторных острых инфарктах миокарда.
19. ЭКГ при постинфарктном кардиосклерозе и аневризмах левого желудочка.
20. ЭКГ при сочетании ИМ различной локализации с внутрижелудочковыми блокадами.
21. ЭКГ при сочетании ИМ с синдромом WPW.
22. Особенности диагностики ОИМ по ЭКГ у лиц пожилого и старческого возраста

Самостоятельная работа

Формы самостоятельной работы и контроля

Вид работы	Контроль выполнения работы
Подготовка к аудиторным занятиям (проработка учебного материала по конспектам лекций и учебной литературе)	Собеседование
Работа с учебной и научной литературой	Собеседование
Ознакомление с видеоматериалами электронных ресурсов	Собеседование
Подготовка и написание рефератов, докладов на заданные темы	Проверка рефератов, докладов
Работа с тестами и вопросами для самопроверки	Тестирование Собеседование

Основные темы рефератов:

1. Гендерные особенности диагностики ОИМ по ЭКГ
2. Дифференциальный диагноз ОИМ и синдрома Тако-тцубо

Основные темы докладов:

1. Диагностика ОИМ на фоне БЛНПГ
2. Диагностика ОИМ на фоне БПНПГ
3. Диагностика ОИМ на фоне ГЛЖ
4. Причины гиподиагностики ОИМ по ЭКГ
5. Особенности ЭКГ изменений при ОИМ у лиц пожилого и старческого возраста

Фонд оценочных средств:

Тесты

ПК-5

Больной, 48 лет, жалуется на боли в эпигастральной области, слабость. Ранее боли в животе не беспокоили. На ЭКГ зубец Q в отведениях I, AVF увеличен; сегмент S-T в отведениях III, AVF приподнят над изолинией, дугообразный, переходит в отрицательный зубец T; сегмент S-T в отведениях V1-V3 ниже изолинии; в отведениях V1, V2 высокий, остроконечный зубец T. Заключение:
а) инфаркт передней стенки левого желудочка;
б) инфаркт нижней стенки левого желудочка;
в) остро возникшее ущемление грыжи пищеварительного отверстия диафрагмы.

При жалобах на загрудинные боли диагноз инфаркта миокарда можно установить при наличии следующих данных электрокардиографического исследования:
а) ЭКГ не изменена;
б) атриовентрикулярная блокада I степени;
в) синусовая тахикардия;
г) патологическое отклонение электрической оси сердца;
д) ни в каком случае.

Самым ранним электрокардиографическим признаком трансмурального инфаркта миокарда является:
а) изменение комплекса QRS;
б) инверсия зубца Т;
в) нарушение сердечного ритма;
г) подъем сегмента ST;
д) появление зубца Q.

Прямые признаки заднего инфаркта миокарда на ЭКГ регистрируются в следующих отведениях:
а) I, aVL, V1-V4;
б) II, III, aVF;
в) I, aVL, V5-V6;
г) aVL, V1-V2;
д) V1-V6.

Основным электрокардиографическим признаком трансмурального инфаркта миокарда является:
а) подъем сегмента ST в нескольких отведениях;
б) депрессия сегмента ST в нескольких отведениях;
в) появление комплекса QS в двух и более отведениях;
г) блокада левой ножки пучка Гиса;
д) нарушение сердечного ритма.

Подозрение на инфаркт миокарда на фоне блокады левой ножки пучка Гиса возникает, если:
а) длительность комплекса QRS превышает 0,12 с;
б) отсутствует зубец Q в отведениях V5-V6;
в) имеется комплекс QS в отведениях V1-V2;
г) имеется комплекс QR или зазубрины в начале восходящего колена зубца R в отведениях V5-V6.

При передне-перегородочном инфаркте миокарда характерные изменения ЭКГ отмечаются:
а)В отведениях I и aVL.
б)В отведениях II,III,aVF.
в)В отведениях V1-V4.
г)В отведениях V3-V4.
д)В отведениях V5-V6.

При инфаркте миокарда нижней локализации характерные изменения ЭКГ отмечаются в отведениях:
а)I и II.
б)II, III, aVF.
в)V1-V2.
г)V5-V6.

При инфаркте миокарда боковой локализации характерные изменения ЭКГ отмечаются в отведениях:
а)II, III, aVF.

б)V1-V4.
в)I, aVL, V5-6.
г)V1-2.

При инфаркте миокарда задней стенки (задне-базальный инфаркт) на ЭКГ отмечается:
а)Появление патологических зубцов Q в отведениях II, III, aVF.
б)Увеличение высоты зубцов R в отведениях V1-2.
в)Подъем сегмента ST в отведениях V1-2.
г)Депрессия сегмента ST в отведениях V1-2.
д)Правильно б и г.

Признаком инфаркта миокарда задней стенки (задне-базальный инфаркт) является:
а)Увеличение высоты и ширины зубцов R в отведениях V1-2.
б)Депрессия сегмента ST в отведениях V1-2.
в)Положительные зубцы T в отведениях V1-2.
г)Все перечисленное.
д)0Ничего из перечисленного.

Регистрация подъема сегмента ST в отведении V1 у больных с острым инфарктом миокарда нижней локализации является признаком:
а)Сопутствующего инфаркта задней стенки (задне-базальных отделов).
б)Сопутствующего инфаркта правого желудочка.
в)Сопутствующего передне-перегородочного инфаркта.
г)Всего перечисленного.
д)Ничего из перечисленного.

Регистрация депрессии сегмента ST в отведениях V1-V3 у больных с острым инфарктом миокарда нижней локализации может быть признаком:
а)Так называемых реципрокных изменений.
б)Вовлечения задней стенки (задне-базальных отделов).
в)Сопутствующего мелкоочагового инфаркта миокарда передней стенки.
г)Всего перечисленного.

Появление комплексов QS наиболее характерно для инфаркта миокарда:
а)Передне-перегородочной локализации.
б)Нижней локализации.
в)Боковой локализации.
г)Задней стенки.

У больных с блокадой левой ножки п.Гиса появление зубцов Q в отведениях aVL, I, V1-3 является признаком инфаркта миокарда:
а)Передне-перегородочной локализации.
б)Нижней локализации.
в)Боковой локализации.
г)Задней стенки.

У больных с блокадой левой ножки п.Гиса появление зубцов Q в отведениях aVL, I, V5-6 является признаком инфаркта миокарда:
а)Передне-перегородочной локализации.
б)Нижней локализации.
в)Боковой локализации.
г)Задней стенки.

д)Правильного ответа нет.

У больных с неQ ОИМ:
а)Может не быть изменения ЭКГ.
б)Может отмечаться инверсия зубцов Т.
в)Может отмечаться депрессия сегмента ST.
г)Может отмечаться подьем сегмента ST.
д)Возможны все перечисленные варианты.

При инфаркте предсердий на ЭКГ может наблюдаться:
а)Снижение сегмента PQ во II, III и aVF отведениях.
б)Подъем сегмента PQ во II, III, aVF отведениях.
в)Подъем сегмента PQ во I, aVL, V5-6 отведениях.
г)Мерцательная аритмия.
д)Все перечисленное.

Для уточнения диагноза верхне-бокового инфаркта миокарда целесообразно дополнительно зарегистрировать:
а)Отведения по Небу.
б)Корригированные ортогональные отведения по Франку.
в)Отведения V5-6 на 2 ребра выше.
г)Возможно уточнение диагноза при регистрации любых из перечисленных дополнительных
отведений.

При наличии патологического зубца Q в I и aVL отведениях очаговые изменения локализуются:
а)В задне-базальной области левого желудочка.
б)В верхне-боковой области левого желудочка.
в)В правом желудочке.
г)В передне-перегородочной области.

При наличии патологического зубца Q в II,III и aVF отведениях очаговые изменения локализуются:
а)В задне-базальной области левого желудочка.
б)В верхне-боковой области левого желудочка.
в)В правом желудочке.
г)В передне-перегородочной области.
д)В области нижней стенки.

Какие из указанных изменений ЭКГ наблюдаются при инфаркте миокарда задне-базальной локализации:
а)Соотношение амплитуд зубцов R/S не менее 1,2 .
б)Отсутствие зубца S в отведениях V5-6.
в)Положительный зубец Т наряду с высоким R и снижением сегмента ST в отведениях V1-2.
г)Все перечисленное.
д)Правильного ответа нет.

1. Самым достоверным признаком крупноочагового инфаркта миокарда является: а) патологический зубец Q; б) инверсия зубца Т; в) уменьшение амплитуды зубца

R;
г) депрессия сегмента ST.

2. Реципрокные изменения при инфаркте миокарда – это:
а) появление патологического зубца Q; б) уменьшение амплитуды зубца R; в) элевация сегмента ST; г) «зеркальные» изменения ЭКГ, зарегистрированные в отведениях от противоположной инфаркту стенки.
3. Для трансмурального инфаркта миокарда характерны следующие изменения ЭКГ:
а) уменьшение амплитуды зубца R; б) патологический зубец Q; в) комплекс QS; г) депрессия сегмента ST.
4. Субэпикардиальное повреждение при инфаркте миокарда на ЭКГ характеризуется:
а) депрессией сегмента ST; б) элевацией сегмента ST выпуклостью кверху; в) инверсией зубца T; г) снижением амплитуды зубца R.
5. Фаза ишемии при инфаркте миокарда характеризуется следующими изменениями ЭКГ:
а) депрессией сегмента ST; б) изменением зубца T; в) патологическим зубцом Q; г) уменьшением амплитуды зубца R.
6. При ишемии субэндокарда на ЭКГ регистрируется:
а) патологический зубец Q; б) увеличение амплитуды зубца R; в) отрицательный зубец T; г) высокий положительный зубец T.
7. При ишемическом повреждении субэндокарда на ЭКГ регистрируется:
а) депрессия сегмента ST; б) элевация сегмента ST; в) отрицательный зубец T; г) высокий положительный зубец T.
8. Ишемия субэндокарда характеризуется следующими изменениями ЭКГ:
а) патологический зубец Q; б) отрицательный зубец T; в) депрессия сегмента ST; г) элевация сегмента ST.
9. Ишемическое повреждение субэндокарда на ЭКГ характеризуется следующими изменениями:
а) элевация сегмента ST выпуклостью вверх; б) депрессия сегмента ST; в) отрицательный зубец T; г) уменьшение амплитуды зубца T.
10. Регистрация патологического зубца Q при инфаркте миокарда свидетельствует о наличии в миокарде зоны:
а) ишемии; б) ишемического повреждения; в) некроза; г) некроза и ишемического повреждения.
11. Продолжительность фазы ишемии при инфаркте миокарда составляет:
а) не более суток; б) от нескольких минут до нескольких часов; в) не более 2 суток; г) не более 10 мин.
12. Продолжительность фазы ишемического повреждения при инфаркте миокарда составляет:
а) от нескольких минут до нескольких часов; б) от нескольких часов до суток; в) от суток до недели; г) 2-3 недели.
13. Подострая стадия инфаркта миокарда длится:
а) от 1 суток до недели; б) 1-3 недели; в) 3-4 месяца; г) 1,5-2 месяца.
14. Передне-перегородочный инфаркт миокарда характеризуется на ЭКГ:
а) прямые признаки V1-V2; реципрокность редко в V7-V9;
б) прямые признаки I, II, III, AVL, V5, V6; реципрокные – III, AVF, AVR;
в) прямые признаки II, III, AVF; реципрокные – I, AVL, V1-V3;г) прямые признаки V7-V9; реципрокные V1-V3.

Больной 48 лет жалуется на боли в эпигастральной области, слабость. Ранее боли в животе не беспокоили. На ЭКГ зубец Q в отведениях I, AVF увеличен; сегмент S-T в отведениях III, AVF приподнят над изолинией, дугообразный, переходит в

отрицательный зубец Т; сегмент S-T в отведениях V1-V3 ниже изолинии; в отведении V2 - высокий, остроконечный зубец Т. Заключение:
а) инфаркт передней стенки левого желудочка;
б) инфаркт задней нижней стенки левого желудочка;
в) остро возникшее ущемление грыжи пищеводного отверстия диафрагмы;
г) инфаркт межжелудочковой перегородки;
д) тромбоэмболия легочной артерии.

Признаком сопутствующего инфаркта миокарда правого желудочка у больных с нижним инфарктом миокарда может быть:
а) депрессия сегмента ST в отведениях V4-V5;
б) **подъем сегмента ST в отведении V4R**;
в) увеличение высоты и ширины зубца R в отведениях V1-V2;
г) отрицательный зубец Т в отведениях V1-V2;
д) снижение сегмента ST в отведении V4R.

При наличие патологического зубца Q во II, III и aVF отведениях очаговые изменения локализуются:
а) в перегородочной области левого желудочка;
б) в верхне-боковой области левого желудочка;
в) в правом желудочке;
г) в передне-перегородочной области;
д) **в области задней стенки**.

Контрольные вопросы

1. Изменения в каких отведениях определяют наличие передне-бокового ОИМ?
2. Локализация реципрокных изменений при заднем ОИМ
3. Что такое «застывшая ЭКГ», причины появления феномена
4. Частота записи ЭКГ в течение суток при подозрении на ОИМ, выявляемость изменений
5. ЭКГ диагностика инфаркта предсердий

Ситуационные задачи
ПК-5
Мужчина средних лет с болью в груди после несчастного случая (ДТП) с тупой травмой груди. Диагноз?

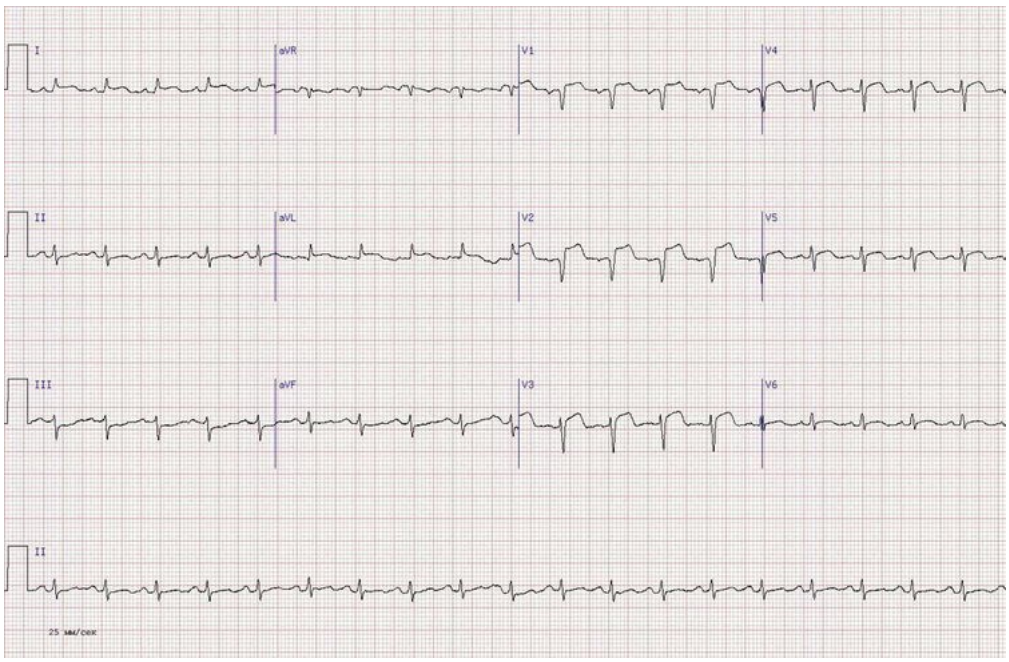

Ответ - Острейший передний инфаркт миокарда.

Опишите ЭКГ. Диагноз?

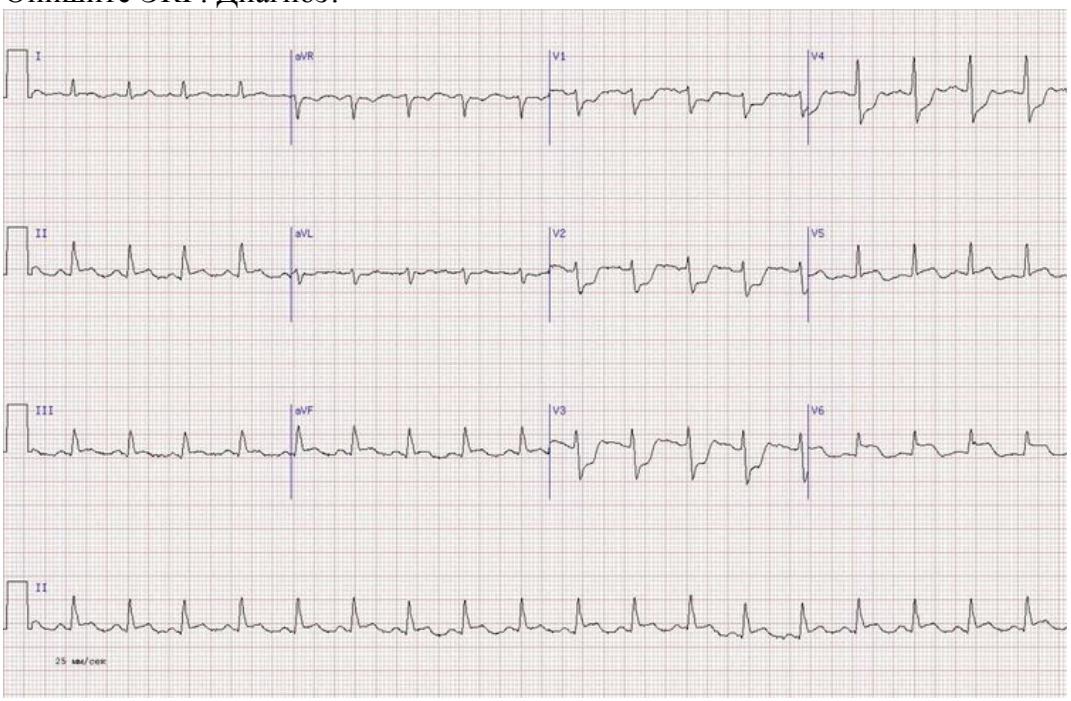

Ответ – задне-боковой ОИМ

Опишите ЭКГ. Диагноз?

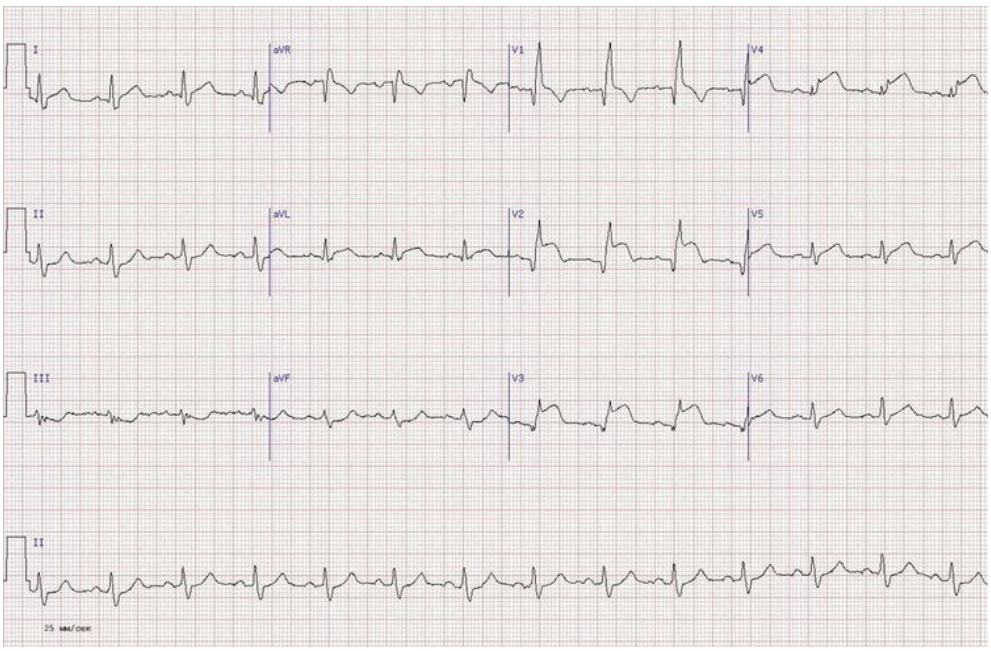

ОИМ передне-боковой + БПНПГ

Задача. На ЭКГ больного С. в отведениях II, III, AVF зарегистрированы комплексы QS, элевация сегмента ST, отрицательные зубцы T. В отведениях I, AVL, V1-V3 – увеличение амплитуды зубца R, депрессия сегмента ST, высокий положительный зубец T. Ответить на вопросы:
а) для какого заболевания характерны изменения ЭКГ?
б) укажите локализацию и стадию патологического процесса.

ПК-5

Больная Ш. 78 лет поступила в терапевтическую клинику 7.08.00 в связи с резкой слабостью, внезапно возникшей одышкой инспираторного характера, сопровождающейся кашлем с обильной розоватой мокротой.

Из анамнеза заболевания известно, что 5.08.00 у нее во время уборки квартиры впервые в жизни появились сильные давящие боли за грудиной, длившиеся около 1 часа и сопровождающиеся резкой слабостью. Боли были купированы после приема нитроглицерина и аналгетиков. Далее в течени6е двух дней беспокоила слабость, перебои в работе сердца, небольшой озноб и субфебрильная температура. Практически все время лажала в кровати. 7.08.00 утром расширила режим и во время уборки комнаты почувствовала внезапную одышку, сопровождающуюся кашлем. Изменение положения тела не принесло облегчения, чувство нехватки воздуха нарастало, и больная вызвала врача. Врач «Скорой помощи» ввел в/в какие-то препараты и госпитализировал больную в стационар.

При **поступлении:** состояние больной тяжелое, положение вынужденное – сидит, фиксировав руками плечевой пояс. ЧД – 32 в 1 мин. На расстоянии слышны влажные, «клокочущие» хрипы. Акроцианоз. Пульс 120 в 1 мин., ритмичный. АД = 110/70 мм рт.ст. Перкуторные границы относительной сердечной тупости в V межреберьи слева + 2 см кнаружи от l.medioclavicularis sinistra, справа в IV межреберьи – l.parasternalis dextra. I тон сердца на верхушке глухой, акцент II тона на легочной артерии, выслушивается интенсивный пансистолический шум регургитации с максимумом над верхушкой, проводится в подмышечную область. В легких дыхание жесткое, множество влажных застойных хрипов, выслушиваемых до 3-го ребра с обеих сторон. Край печени выступает на 1 см ниже кркая реберной дуги по l.medioclavicularis dex. Свободная жидкость в

брюшной полости не определяется. На снятой ЭКГ:

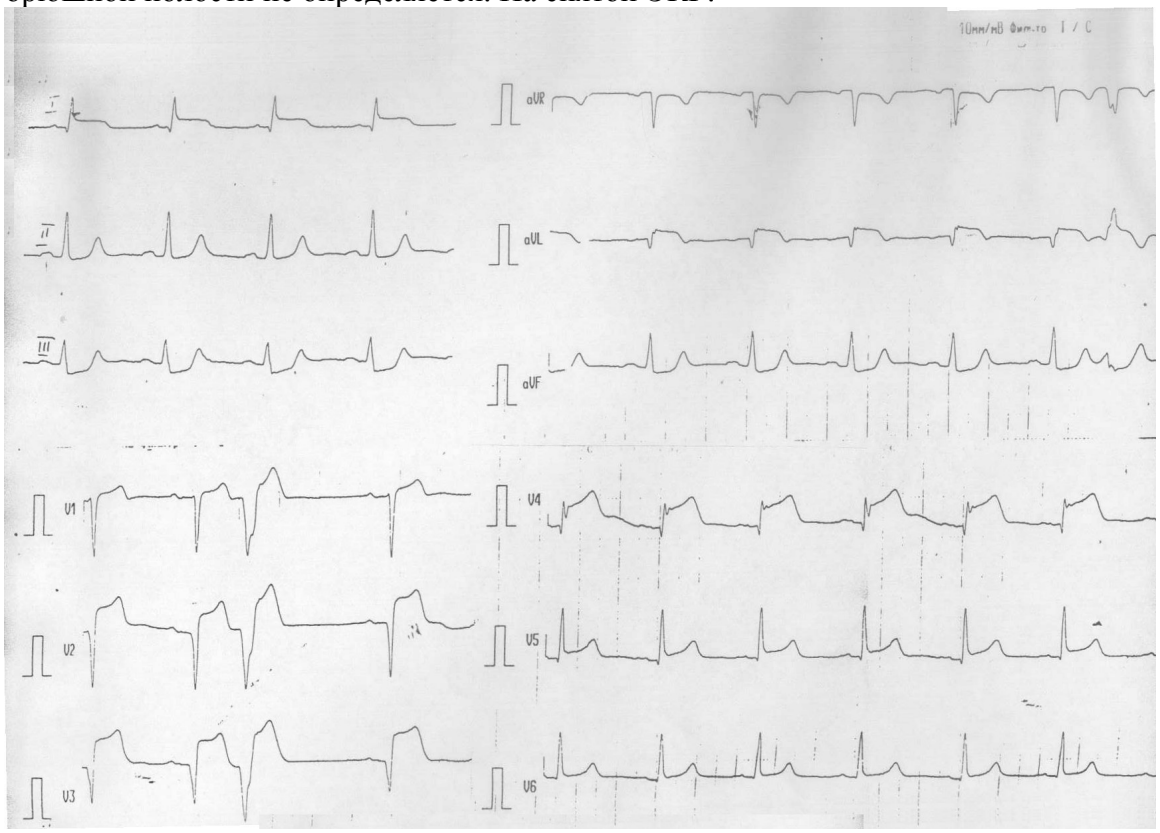

Диагноз?

РЕКОМЕНДУЕМАЯ ЛИТЕРАТУРА:

Основная литература:

1. Денисов И.Н., Общая врачебная практика. В 2 т. Т. 1 [Электронный ресурс] : национальное руководство / под ред. акад. РАМН И.Н. Денисова, проф. О.М. Лесняк. - М. : ГЭОТАР-Медиа, 2017. - 976 с. - ISBN 978-5-9704-4164-0 - Режим доступа: http://www.studentlibrary.ru/book/ISBN9785970441640.html
2. Денисов И.Н., Общая врачебная практика: национальное руководство: в 2 т. Т. II [Электронный ресурс] / под ред. акад. РАН И.Н. Денисова, проф. О.М. Лесняк - М. : ГЭОТАР-Медиа, 2018. - 888 с. - ISBN 978-5-9704-3906-7 - Режим доступа: http://www.studentlibrary.ru/book/ISBN9785970446539.html
3. Основы внутренней медицины [Электронный ресурс] / Ж. Д. Кобалава, С. В. Моисеев, В. С. Моисеев ; под. ред. В. С. Моисеева. - М. : ГЭОТАР-Медиа, 2014. http://www.studentlibrary.ru/book/ISBN9785970427729.html
4. Огурцов П.П., Неотложная кардиология [Электронный ресурс] / под ред. П. П. Огурцова, В. Е. Дворникова - М. : ГЭОТАР-Медиа, 2016. - 272 с. - ISBN 978-5-9704-3648-6 - Режим доступа: http://www.studmedlib.ru/book/ISBN9785970436486.html
5. Гордеев И.Г., Электрокардиограмма при инфаркте миокарда [Электронный ресурс] / И.Г. Гордеев, Н.А. Волов, В.А. Кокорин - М. : ГЭОТАР-Медиа, 2016. - 80 с. - ISBN 978-5-9704-3231-0 - Режим доступа: http://www.studmedlib.ru/book/ISBN9785970432310.html

Методическое обеспечение:
таблицы классификаций
наборы ЭКГ
набор ситуационных задач,

набор заданий программированного контроля,