Вопросы для промежуточной аттестации

Тема (раздел) 1
Общая пульмонология.
ТЕСТЫ 1 раздел (*-правильный ответ)

1. Бронхи 1-2 порядка от других бронхиальных ветвей отличаются:
а) наличием фиброзно-хрящевого слоя
б) внелегочной их локализацией *
в) отсутствием фиброзно-хрящевого слоя и заменой его мышечным
г) внутрилегочной локализацией

2. Перфузия каких зон легких понижена?
а) нижних
б) латеральных
в) верхних *
г) медиальных

3. Иммунную систему составляют клетки:
а) лимфоциты
б) нейтрофилы
в) макрофаги
г) дендритные клетки селезенки
д) эпителиальные клетки селезенки
е) эпителиальные клетки тимуса и лимфатических узлов
ж) все перечисленные клетки *

4. Органом иммунной системы, в котором происходит созревание и дифференцировка Т-лимфоцитов, является:
а) костный мозг
б) вилочковая железа *
в) селезенка
г) лимфатические узлы

5. Основным органом дифференцировки и онтогенеза В-лимфоцитов является:
а) костный мозг *
б) селезенка
в) вилочковая железа
г) лимфатические узлы

6. Основным аускультативным симптомом фибринозного плеврита является
а) отсутствие голосового дрожания
б) притупление перкуторного тона
в) локальное ослабление везикулярного дыхания
г) шум трения плевры*
д) шум трения перикарда

7. Синдром уплотнения легочной ткани характеризуется:
а) локальные изменения - притупление перкуторного тона, усиление голосового дрожания, жесткое дыхание с влажными мелкопузырчатые хрипы
б) локальные изменения - притупление перкуторного тона, ослабление голосового дрожания, ослабление дыхания с влажными мелкопузырчатые хрипы*

в) локальные изменения - коробочный перкуторныйы тон, ослабление голосового дрожания, ослабление дыхания с влажными разнокалиберными хрипами

8. Цианоз появляется при РаО2:
а) 80 мм. рт. ст.
б) 70 мм рт. ст.
в) 60 мм рт. ст.*
г) 50 мм рт. ст.

9. Для диагностики муковисцидоза необходимо провести исследование:
а) электролитов потовой жидкости
б) разности носовых потенциалов
в) молекулярно-генетическое исследование
г) все перечисленное*

10. При рестриктивных нарушениях вентиляции наиболее часто уменьшается следующий показатель легочной вентиляции:
а) дыхательный обьем
б) остаточный обьем легких
в) жизненная емкость легких*
г) общая емкость легких
д) функциональная остаточная емкость легких

11. Для диагностики обструктивного или рестриктивного вариантов нарушений механических свойств легких используются следующие методики:
а) спирометрия
б) плетизмография*
в) исследование диффузионной способности легких

12. О наличие бронхоспазма свидетельствует прирост ОФВ1 от исходного после бронходилятационного теста более:
а) 10%;
б) 5%;
в) 1%
г) 15%;
д) 12%*

13. Что составляет структуру общей емкости легких (ОЕЛ)?
а) ЖЕЛ+ООЛ*
б) ООЛ+ДО
в) ВГО+ЖЕЛ

14. Какие изменения спирометрии характерны для II стадии ХОБЛ
а) ОФВ1 более 80%
б) прирост ОФВ1 после бронхолитика более 20%
в) ОФВ1 менее 30%
г) проба Тиффно менее 70%, ОФВ1 от 50%до 80%*
д) проба Тиффно более 70%, ОФВ1 от 50%до 80%

15. Через сколько часов пребывания в стационаре развивается нозокомиальная пневмония:
а) 24 ч
б) 1 ч
в) 48 ч*
г) 6-8 ч

16. Укажите пневмонию, которая не входит в современную классификацию по условиям возникновения:
а) внебольничная
б) крупозная*
в) нозокомиальная
г) аспирационная
д) пневмония у лиц с иммунодефицитом
17. Какой антибиотик не относится к группе макролидов:
а) кларитромицин
б) азитромицин
в) спирамицин
г) гентамицин *

18. К пролонгированным формам метилксантинов относят только:
а) теотард;*
б) беродуал;
в) нифекард;
г) эуфиллин;
д) симбикорт

19. Для лечения нозокомальной пневмонии, развившейся в отделении общего профиля без факторов риска, являются:
а) тетрациклины
б) гликопептиды
в) цефалоспорины 3 поколения*
г) полусинтетические пенициллины
д) макролиды;

20. Выберите антибактериальную терапию для нетяжелой внегоспитальной пневмонии у пациентов до 60 лет без сопутствующей патологии:
а) современные тетрациклины
б) цефалоспорины 3 поколения.
в) ванкомицин
г) амоксициллин внутрь или макролиды внутрь*
д) аминогликозиды

Вопросы раздел 1.

1. Профилактика легочный заболеваний среди населения. Условия труда и заболевания легких. Методы и подходы для своевременного выявления заболеваний легких
2. Трахея и бронхи — краткая анатомо морфологическая характеристика. Сегментарное строение легких. Международная номенклатура легочных сегментов.
3. Плевра — роль в дыхании. Органы средостения и диафрагма.
4. Неспецифические и специфические факторы защиты. Мукоцилиарный аппарат в норме и патологии. Иммунологические факторы защиты легких.
5. Клинические методы обследования больных с заболеваниями легких
6. Функциональные методы исследования
7. Рентгенологические методы обследования и радиоизотопные методы исследования
8. Эндоскопические методы исследования

9. Лабораторные методы исследования
10. Международная классификация болезней органов дыхания
11. Общие принципы лечения бронхолегочных заболеваний. Терапевтические методы. Хирургические методы. Другие методы лечения.
12. Реабилитация и профилактика. Основы немедикаментозной терапии, физиотерапии, лечебной физкультуры и врачебного контроля при бронхолегочной патологии.

Типовые клинико-практические задания раздел 1

Задание1

Оценить ФВД

197098, Санкт-Петербург, ул. Л. Толстого. 6/8. тел. 4996829 СПбГМУ им. акад. И.П.Павлова
Отдел функциональной диагностики легких клиники госпитальной терапии им. М.В.Черноруцкого.

ИССЛЕДОВАНИЕ ДЫХАТЕЛЬНОЙ ФУНКЦИИ ЛЕГКИХ

Пациент К.Ю.Ю. Дата обследования: 29.04.2010. Пол: М Возраст: 50 Рост: 185 Вес: 105

Параметр	Должные Клемент Р. и др. 84 г.. 94 г.	Исходные величины			После вентолина			Измен. % к исх.
		Фактич.	% к дол.		Фактич.	% к дол.		
	Статические легочные объемы							
ОЕЛ (л)	7.60	9.43	124.1	У	9,55	125.6	3	1.27
ЖЕЛ (л)	5.22	**3.91**	74.9	У	4..74	90.9	Н	L2K23
РО вд (л)		2.01			o7->			
РО выд (л)		0.68			0.75			
ДО		1.18			1.27			
ФОЕ (л)	3.87	6,41	165.7	Р	5.96	154.1	3	-7.02
ООЛ (л)	2.38	5,52	231.7	Р	4.94	207.4	Р	-10.51
ООЛ/ОЕЛ (%)	32.50	58.50	180.0	Р	51.70	159.1	Р	-11.62
	Бронхиальная проходимость							
ФЖЕЛ (л)	5.22	3.54	67.9		4.38	84.0		23.73
ОФВ1(л)	**4.08**	**1.30**	**31.8**	**Р**	**1.79**	**43,9**	**Р**	**37,69**
СОС25-75 выд (л/с)	4.66	0.40	8.6	Р	0.60	12.9	Р	50.00
ОФВ1/ЖЕЛ (%)	**77.30**	**33.51**	**43.4**	**Р**	**37.76**	**48.8**	**Р**	**12.68**
ПОС выд (л/с)	9,37	4.73	50.5	3	5.79	61.8	У	22.41
МОС50 выд (л/с)	5.74	0.53	9.2	Р	0.47	8.2	Р	-11.32
МОС75 выд (л/с)	2.57	0.18	7.0	Р	0.30	11.7	Р	66.67
ПОС вд (л/с)		4.75			5.45			
МОС50 вд (л/с)		4.53			5.12			
МОС50 выд/МОС50 вд		0.12			0.09			
Raw (смН,О/л/с)		6.58		Р	3.93		У	
Raw вд (смНIO/л/с)		6.67			3.76			
Raw выд (смH_2O/л/с)		7.87			5.33			
SGaw(l/смH_2O 1/с)	0.110	0.021	19,1	Р	0.037	33.6	3	76.19

197098, Санкт-Петербург, ул. Л. Толстого. 6/8. тел. 4996829 СПбГМУ им. акад. И.П.Павлова
Отдел функциональной диагностики легких клиники госпитальной терапии им. М.В.Черноруцкого.

ИССЛЕДОВАНИЕ ДЫХАТЕЛЬНОЙ ФУНКЦИИ ЛЕГКИХ

Пациент Я.Н.И.. Дата обследования: 22.04.2010. Пол: М Возраст: 68 Рост:164 Вес: 67

Параметр	Должные Клемент Р. и др. 84 г.. 94 г.	Исходные величины			После бородуала			Измен. % к исх.
		Фактич.	% к долж.		Фактич.	% к долж.		
	Статические легочные объемы							
ОЕЛЧл)	5.78	7.55	130.6	3	7.56	130.8	3	0.13
ЖЕЛ (л)	3.48	2.66	76.5	У	2.99	86.0	Н	12.41
РО вд (л)		1.31			1.14			
РО выд (л)		0.42			1.05			
ДО (л)		0.66			0.80			
ФОЕ (л)	2.96	5.86	198.2	Р	5.77	195.2	Р	-1.54
ООЛ (л)	2.30	4.89	212.5	Р	4.94	214.7	Р	1.02
ООЛ/ОЕЛ (%)	38.44	64.80	168.6	Р	65.30	169.9	Р	0.77
	Бронхиальная проходимость							
ФЖЕЛ (л)	3.48	2.03	58.4		2,43	69.9		19.70
ОФВ1 (л)	**,2.66**	**0,98**	**36,9**	**Р**	**1,01**	**38.0**	**Р**	**3.06**
СОС25-75 выд (л/с)	3.13	0.24	7.7	Р	0.39	12.5	Р	62.50
ОФВ1/ЖЕЛ (%)	**75.29**	**41.00**	**54.5**	**Р**	**33.78**	**44.9**	**Р**	**-17.61**
ПОС выд (л/с)	6.86	2.57	37.5	Р	3.32	48.4	3	29.18
МОС50 выд (л/с)	3.83	0.25	6.5	Р	0.51	13.3	Р	104.00
МОС75 выд (л/с)	1.65	0.10	6.1	Р	0.34	20.7	Р	240.00
ПОС вд (л/с)		3.18			2.77			
МОС50 вд(л/с)		2.97			2.44			
МОС50 выд/МОС50 вд		0.08			0.21			
Raw(c,viH$_2$OMc)		6.22		3	4.94		У	
Raw вд (смНчО/л/с)		4.73			4.34			
Raw выд (смH_2O/л/с)		8.31			5.91			
SGaw(l/смH_2O I'с)	0.110	0.025	22.7	Р	0.031	28.2	Р	24.00

197098, Санкт-Петербург, ул. Л. Толстого. 6/8. тел. 4996829 СПбГМУ им. акад. И.П.Павлова
Отдел функциональной диагностики легких клиники госпитальной терапии им. М.В.Черноруцкого.

ИССЛЕДОВАНИЕ ДЫХАТЕЛЬНОЙ ФУНКЦИИ ЛЕГКИХ

Пациент Я.Н.И.. Дата обследования: 22.04.2010. Пол: М Возраст: 68 Рост:164 Вес: 67

Параметр	Должные Клемент Р. и др. 84 г.. 94 г.	Исходные величины			После бородуала			Измен. % к исх.
		Фактич.	% к долж.		Фактич.	% к долж.		
	Статические легочные объемы							
ОЕЛЧл)	5.78	7.55	130.6	З	7.56	130.8	З	0.13
ЖЕЛ (л)	3.48	2.66	76.5	У	2.99	86.0	Н	12.41
РО вд (л)		131			1.14			
РО выд (л)		0.42			1.05			
ДО (л)		0.66			0.80			
ФОЕ (л)	2.96	5.86	198.2	Р	5.77	195.2	Р	-1.54
ООЛ (л)	2.30	4.89	212.5	Р	4.94	214.7	Р	1.02
ООЛ/ОЕЛ (%)	38.44	64.80	168.6	Р	65.30	169.9	Р	0.77
	Бронхиальная проходимость							
ФЖЕЛ (л)	3.48	2.03	58.4		2,43	69.9		19.70
ОФВ1 (л)	**,2.66**	**0,98**	**36,9**	**Р**	**1,01**	**38.0**	**Р**	**3.06**
СОС25-75 выд (л/с)	3.13	0.24	7.7	Р	0.39	12.5	Р	62.50
ОФВ1/ЖЕЛ (%)	**75.29**	**41.00**	**54.5**	**Р**	**33.78**	**44.9**	**Р**	**-17.61**
ПОС выд (л/с)	6.86	2.57	37.5	Р	3.32	48.4	З	29.18
МОС50 выд (л/с)	3.83	0.25	6.5	Р	0.51	13.3	Р	104.00
МОС75 выд (л/с)	1.65	0.10	6.1	Р	0.34	20.7	Р	240.00
ПОС вд (л/с)		3.18			2.77			
МОС50 вд(л/с)		2.97			2.44			
МОС50 выд/МОС50 вд		0.08			0.21			
Raw(c,viH$_2$OMc)		6.22		З	4.94		У	
Raw вд (смНчО/л/с)		4.73			4.34			
Raw выд (смH$_2$O/л/с)		8.31			5.91			
SGaw(l/cMH$_2$O I'c)	0.110	0.025	22.7	Р	0.031	28.2	Р	24.00

Задание2

Оценить цитологические исследование мокроты и исследование плевральной жидкости.

Клиника СПбГМУ _____
Анализ мокроты №_____
Дата_____отделение_____
Гр._____для врача_____
Общие сведения:
Цвет желто-зеленый, запах_____
Реакция_____, характер_____,
Консистенция слизистая
Микроскопическое исследование:
Лейкоциты: густо покрывают п/зр.
Эритроциты –
Эпителий плоский в небольшом кол-ве
Альвеолярный +++
Кристаллы Шарко-Лейдена –
Эозинофилы –
Спирали Куршмана –
Эластичные волокна_____
Бактериоскопическое исследование:
Бацилы Коха не обнаружено
Бац.инф.Пфейфера_____
Диплококки Френкеля_____
Диплобацилла Фридлендера_____
Микрококк катар_____
Стрептококки_____
Другие микроорганизмы_____

Клиника СПбГМУ _____
Анализ мокроты №_____
Дата_____отделение_____
Гр._____для врача_____
Общие сведения:
Цвет с примесью крови, запах_____
Реакция_____, характер_____,
Консистенция слизистая
Микроскопическое исследование:
Лейкоциты: 10-15 в п/зр.
Эритроциты до 50 в п/зр
Эпителий плоский в небольшом кол-ве
Альвеолярный ++
Кристаллы Шарко-Лейдена –
Эозинофилы –
Спирали Куршмана –
Эластичные волокна ++
Бактериоскопическое исследование:
Бацилы Коха обнаружено ВК!
Бац.инф.Пфейфера_____
Диплококки Френкеля_____
Диплобацилла Фридлендера_____
Микрококк катар_____
Стрептококки_____
Другие микроорганизмы_____

Клиника СПбГМУ _____
Анализ мокроты №_____
Дата_____отделение_____
Гр._____для врача_____
Общие сведения:
Цвет желтая, запах_____
Реакция_____, характер_____,
Консистенция слизистая
Микроскопическое исследование:
Лейкоциты: 20-35 в п/зр
Эритроциты 0-1-2 в п/зр
Эпителий плоский в небольшом кол-ве
Альвеолярный ++
Кристаллы Шарко-Лейдена ++
Эозинофилы_____
Спирали Куршмана +
Эластичные волокна_____
Бактериоскопическое исследование:
Бацилы Коха не обнаружено
Бац.инф.Пфейфера_____
Диплококки Френкеля_____
Диплобацилла Фридлендера_____
Микрококк катар_____
Стрептококки_____
Другие микроорганизмы_____

Центральная клинико - диагностическая лаборатория клиник
СПбГМУ им.акад. И.П. Павлова

ФИО_____
отделение _____палата _____

Результаты анализа исследования жидкости плевры

Количество 300 мл Уд.вес 1,010
Цвет с сол-желтый
Прозрачность прозрачная
Белок 1,65 %
Проба Ривальта отрицательная
Микроскопия:
Нейтрофилы / мезотелиальные клетки в небольшом количестве.
Эритроциты /

Дата «___»_____200 г.
Подпись_____

Задание3

Оценить рентгенограммы и бронхографию

(ответ опухоль легкого)

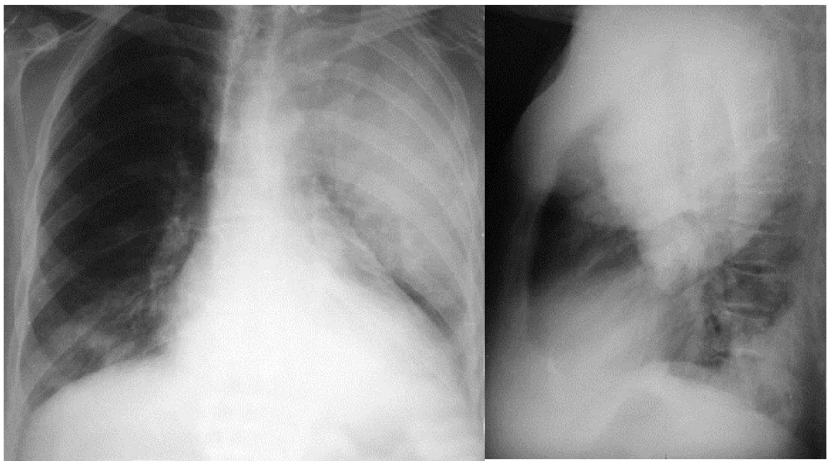

ДО лечения

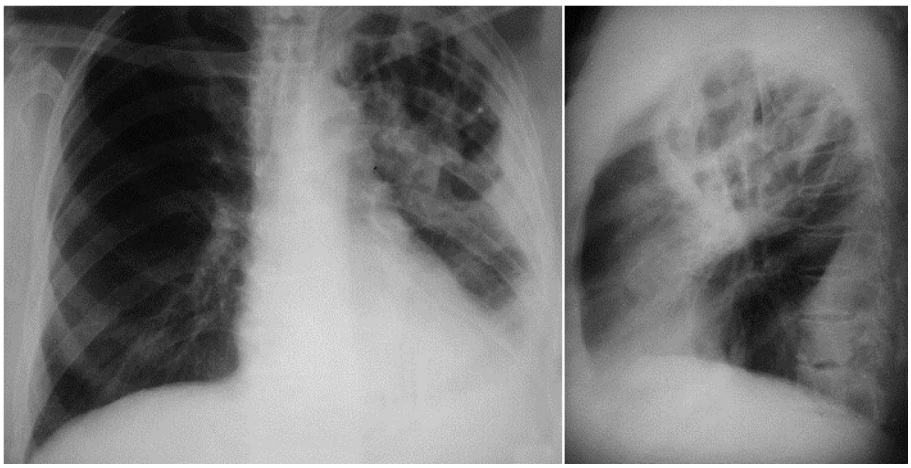

ПОСЛЕ лечения

(ответ Абсцесс легкого)

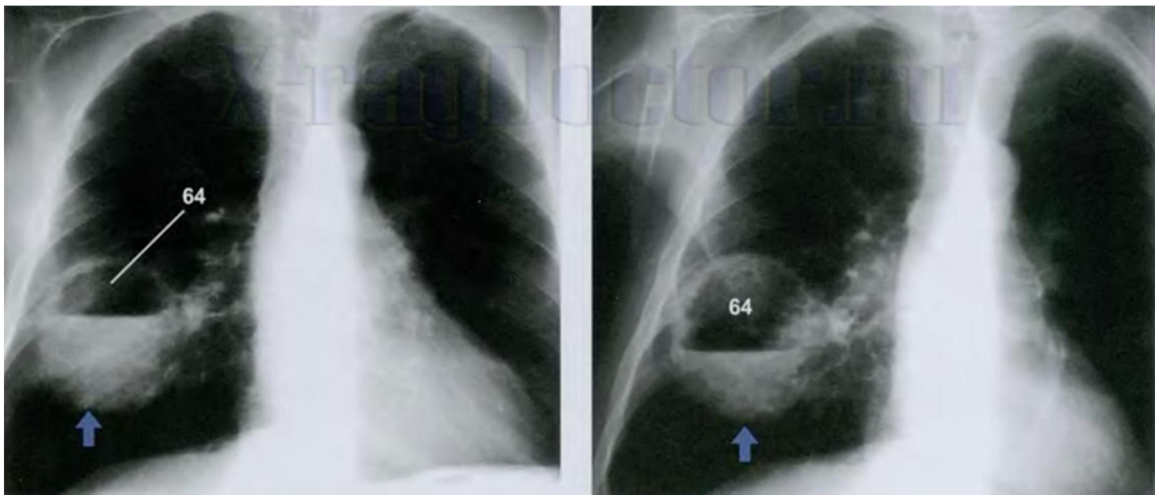

(ответ Абсцесс после вскрытия)

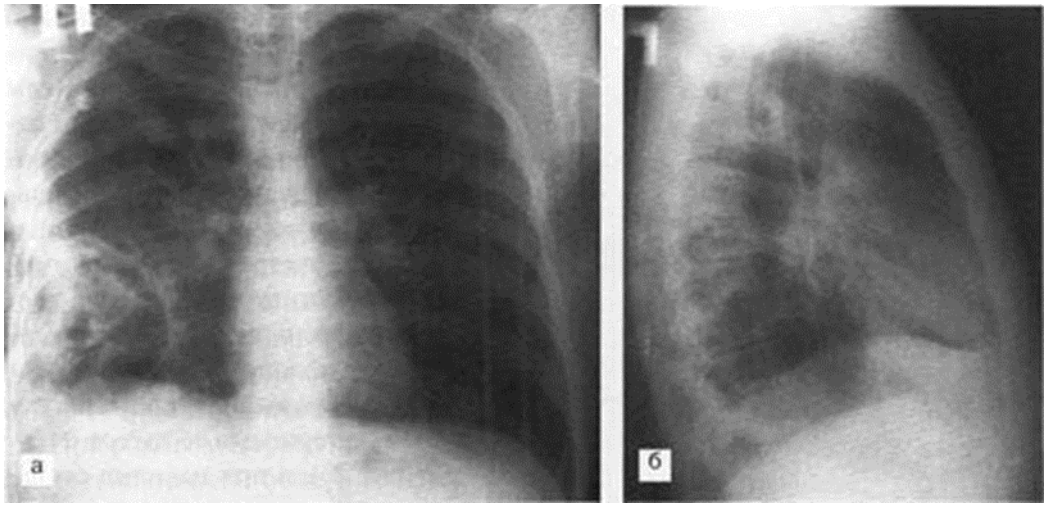

(ответ Гангренозный абсцесс)

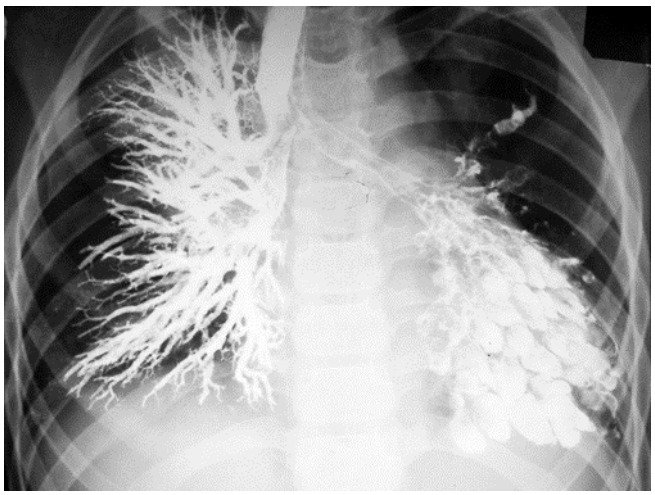

(ответ – бронхограмма БЭ нижней доле левого легкого)

Задание 4

Оценить КТ грудной клетки

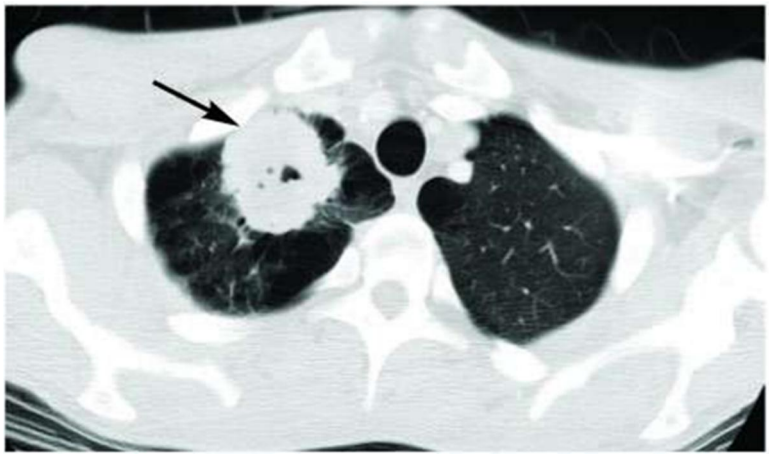

(ответ Опухоль легкого)

(ответ Опухоль легкого)

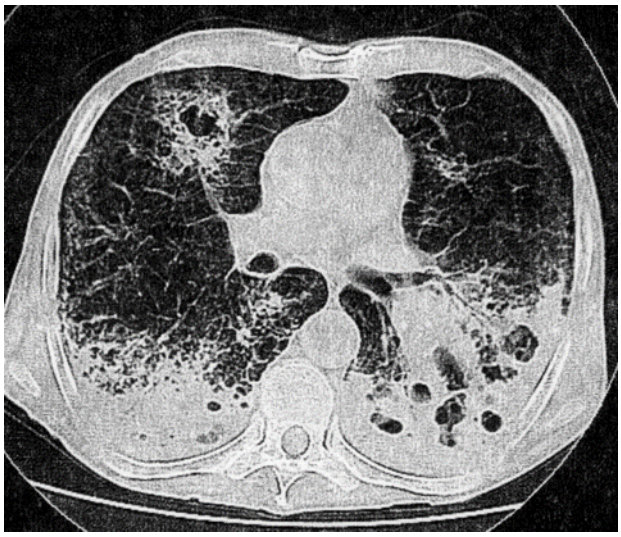

(ответ Гангрена легкого)

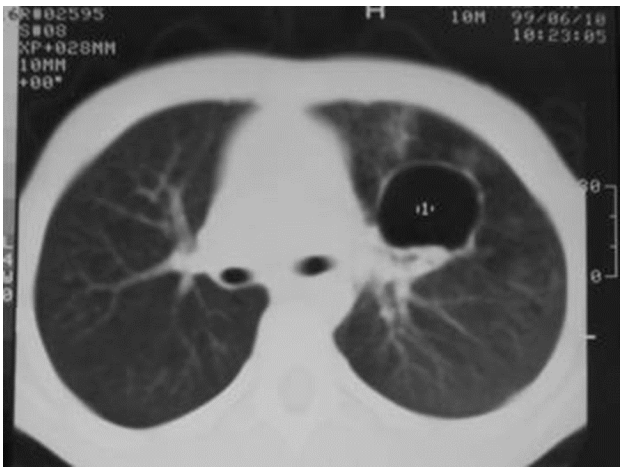

(ответ Тонкостенная киста легкого)

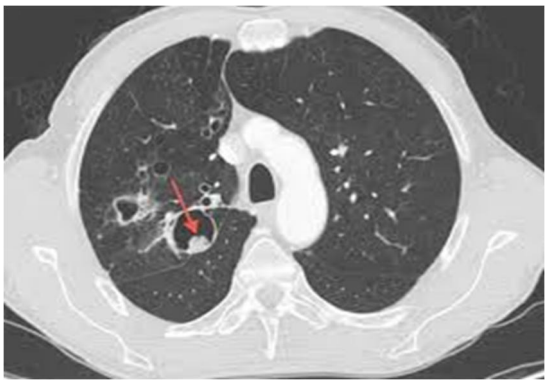

(ответ Аспергилез)

(ответ БЭ)

Тема (раздел) 2
Частная пульмонология

<u>ТЕСТЫ 2 раздел. (* - правильный ответ)</u>
1. Для диагностики муковисцидоза необходимо провести исследование:
а) электролитов потовой жидкости
б) разности носовых потенциалов
в) молекулярно-генетическое исследование
г) все перечисленное*

2. Что является классическим признаком острой вирусной инфекции по данным серологического обследования парных сывороток крови больного?
а) отсутствие противовирусных антител
б) прирост антител*
в) снижение уровня антител

3. Детский анамнез имеет значение для диагностики:
а) бронхоэктатической болезни*
б) абсцесса легкого
в) саркоидоза

4. Наиболее частый фактор возникновения деструкций в легких -
а) нагноительный процесс в брюшной полости
б) контаминация
в) септическое состояние
г) аспирация*

5. Укажите пневмонию, которая не входит в современную классификацию по условиям возникновения:
а) внебольничная
б) крупозная*
в) нозокомиальная
г) аспирационная
д) пневмония у лиц с иммунодефицитом

6. Типичным возбудителем внебольничной пневмонии является:
а) S.pneumoniae*
б) Haemophilius influenza
в) Enterobacteriaceae
г) Escherichia coli
д) Klebsiella spp

7. Оценить активность воспалительного процесса у больных БА позволяет все, за исключением:
а) бронхоальвеолярного лаважа
б) спирографического исследования*
в) биопсии слизистой бронхов
г) цитологического исследования мокроты

8. Какое из нижеследующих исследований позволяет оценить степень тяжести течения астмы:
а) клинический анализ крови
б) степень изменений ОФВ1*
в) рентгенография органов грудной клетки
г) анализ мокроты

9. Факторами риска развития ХОБЛ являются все, кроме:
а) генетическая предрасположенность
б) питание; *
в) табачный дым
г) профессиональные пыли (органические и неорганические)
д) загрязнение воздуха в помещениях, загрязнение атмосферного воздуха

10. Комбинированными препаратами для лечения БА и ХОБЛ являются:
а) сальбутамол, сальметерол, формотерол.
б) будесонид, фликсотид,
в) Спирива, атровент
г) Симбикорт, серетид, фостер*

11. Ингаляционные глюкокортикоиды показаны для базисной терапии астмы при:
а) неэффективности препаратов кромогликата и недокромила натрия
б) легком персистирующем течении (II ступень терапии)
в) средней тяжести персистирующем течении (III ступень терапии)
г)тяжелом персистирующем течении (IV ступень терапии)
д) все перечисленное*

12. Для каких заболеваний характерно бессимптомное течение?
а) Саркоидоз легких*
б) Экзогенный аллергический альвеолит
в) Синдром Вегенера

13. При каком заболевании ведущим симптомом является одышка?
а) Идиопатический фиброзирующий альвеолит*
б) Саркоидоз легких
в) Остеохондропатия легких

14. Применение какого метода лечения наиболее целесообразно при саркоидозе I стадии?
а) выжидательная тактика*
б) ингаляционные кортикостероиды
в) иммуносупрессанты

15. При каких профессиональных заболеваниях легких может развиться коллагеноз?
а) Асбестоз
б) Пылевой бронхит
в) Силикоз*

16. Наличие каких клинических признаков позволяет предположить диагноз системного васкулита:
а) полиорганное поражение
б) лихорадка неясного генеза
в)выраженные лабораторные признаки активного воспалительного процесса
г) наличие кожных изменений
д) все перечисленное*

17. Основной причиной смерти при молниеносной форме тромбоэмболии легочной артерии является:
а) острая коронарная недостаточность, сопровождающаяся бронхиолоспазмом*
б) отек легких с обструкционной дыхательной недостаточностью и нарушением диффузии через альвеоло-капиллярную мембрану
в) инфаркт легкого с нарушением основной функции легочной ткани

18. Для профилактики тромбоэмболии легочной артерии надо:
а) применять аспирин или фенилин, если нет противопоказаний*
б) своевременно использовать сердечные гликозиды
в) ограничить инфузии декстранов

19. К диагностическим признакам центрального рака легкого относятся:
а) кашель, не приносящий облегчения
б) кровохарканье
в) параканкрозный пневмонит
г) рентгенологическая тень опухоли вблизи от корня легкого
д) все перечисленное*

20. Рутинный способ диагностики плеврита:
а) рентгенограмма грудной клетки*
б) МРТ грудной клетки
в) цитология мокроты

Вопросы раздел 2.

1. Муковисцидоз. Современное представление об этиологии и патогенезе. Диагностика, клинические варианты течения, лечение, реабилитация, профилактика.
2. Пневмонии. Определение, классификация, этиология. Клинические варианты в зависимости от этиологического фактора. Осложнения. Принципы лечения.
3. Нагноительные заболевания легких (абсцесс, гангрена): этиология, патогенез, диагностика, варианты течения, лечение и профилактика.
4. Бронхоэктатическая болезнь. Определение, классификация, современные взгляды на этиологию и патогенез. Клиника и диагностические критерии. Дифференциальная диагностика. Осложнения. Принципы лечения, реабилитация.
5. Грибковые заболевания легких. Этиология (основные виды возбудителей). Классификация, клинические варианты заболевания. Методы диагностики. Дифференциальная диагностика. Лечение. Профилактика. Прогноз.
6. Острые бронхиты и Хронические бронхиты Определение, современные представления об этиологии и патогенезе. Клинические проявления. Диагностика и дифференциальная диагностика. Лечение, профилактика, реабилитация.
7. Хроническая обструктивная болезнь легких. Современные представления об этиологии и патогенезе. Клинические варианты течения, осложнения. Диагностика и дифференциальная диагностика. Лечение, профилактика,
8. Легочное сердце. Определение, классификация. Современные представления об этиологии и патогенезе. Клиническая картина, осложнения. Профилактика, лечение,
9. Бронхиальная астма Определение, классификация. Патогенетические варианты, клиническая картина. Диагностика и дифференциальная диагностика. Современные представления о лечении. Профилактика, реабилитация,
10. Интерстициальные заболевания легких (классификация, определение)
Современные представления об интерстициальных заболеваниях легких. Классификация, эпидемиология, общие вопросы диагностики и лечения.
11. Профессиональные и профессионально обусловленные заболевания легких
Современные представления об этиологии и патогенезе. Особенности клинического течения. Диагностика, дифференциальная диагностика. Лечение, реабилитация,
12. Тромбоэмболия легочной артерии. Эпидемиология. Представление об этиологии и патогенезе. Клинические варианты течения. Осложнения. Диагностика, дифференциальная диагностика. Лечение, профилактика.
13. Плевриты. Классификация. Эпидемиология. Клинические проявления. Диагностика, дифференциальная диагностика. Лечение.

Типовые клинико-практические задания раздел 2

Ситуационно-клиническая Задача № 1 (ответ – диагноз БА)

Больная В. 43 лет, обратилась в поликлинику с жалобами на ежедневные приступы удушья с преимущественным затруднением выдоха на фоне часто возникающего в течение дня дыхательного дискомфорта, не менее 2-3 раз в неделю просыпается по ночам из-за сухого кашля и затруднения дыхания. Иногда бывает изжога. Отмечает также общую слабость, недомогание. Для улучшения дыхания 3-4 раза в день и иногда ночью делает ингаляции беротека. После приступа удушья отходит небольшое количество вязкой стекловидной мокроты.

Больна в течение 3-х лет: беспокоили затруднение дыхания, першение в горле и кашель при уборке квартиры, отмечала также появление таких же симптомов ежегодно в июне. В июле все симптомы обычно исчезали. Последнее ухудшение состояния (появление приступов удушья) возникло 2 недели назад после перенесенного ОРЗ.

У больной имеется двое детей, 7-и и 13-ти лет, у младшего ребенка на фоне ОРВИ часто возникают приступы затрудненного дыхания и свистящие хрипы в легких. У матери также отмечались симптомы удушья. У больной дважды была аллергическая реакция (крапивница) на клубнику, из лекарственных средств отмечалась непереносимость пенициллина. В 25 - летнем возрасте был установлен эрозивный гастрит. Диету соблюдала нерегулярно. Из лечебных средств в настоящее время использует только бронхолитики короткого действия (беротек, сальбутамол).

Объективно: при осмотре врачом в момент приступа удушья: больная сидит, опираясь руками о край стула. Кожа чистая, с цианотичным оттенком.

Грудная клетка бочкообразная, над- и подключичные области сглажены, межреберные промежутки расширены, отмечается набухание шейных вен, участие вспомогательной мускулатуры. Дыхание громкое, со свистами и шумом. При перкуссии легких отмечается коробочный звук, нижняя граница легких по средне - подмышечной линии определяется на уровне 9 ребра, экскурсия легких по этой линии составляет 2 см. На фоне ослабленного везикулярного дыхания с удлиненным выдохом выслушиваются сухие свистящие хрипы. ЧДД - 26 в мин. Тоны сердца ритмичные, ясные, 92 в мин., АД 130/70 мм рт.ст. Абдоминальной патологии не выявлено.

Пиковая скорость выдоха при пикфлоуметрии составляет 70% от должной.

Контрольное задание:

1. Написать представление о больном с обоснованием предварительного диагноза.
2. Сформулировать предварительный диагноз по имеющимся данным.
3. Сформировать план лечебно-диагностического поиска.
4. Указать конкретную (с выбором группы препарата, представителя класса, режима введения и дозирования) лекарственную и немедикаментозную терапию данного больного

Ситуационно-клиническая Задача № 2 (ответ – диагноз ХОБЛ и ХЛС)

Мужчина, 60 лет, пенсионер.

Жалобы: на одышку с затрудненным выдохом в покое, усиливающаяся при минимальной физической нагрузке, приступообразный кашель со скудной слизистой мокротой, отеки стоп, голеней, бедер.

Анамнез заболевания: В детстве часто простудные заболевания (2-3 раза в год), сопровождающиеся кашлем. Дважды - затяжные пневмонии. С 45 лет беспокоит постоянный кашель, возникла необходимость по утрам откашливать мокроту. Обострение заболевания с усилением кашля, отделением слизисто-гнойной мокроты 2-3 раза в год. С 50 лет появилась преходящая одышка. С 55 лет одышка стала постоянной, вначале при небольшой физической нагрузке, а последний год в покое. За последние полгода резко похудел, появились отеки ног. В настоящее время после перенесенного гриппа усилились кашель и выделение мокроты, в течение месяца наросла одышка, увеличились отеки.

Из анамнеза жизни известно, что больной курит с 15 лет, в прошлом злоупотреблял алкоголем, работа была связана с профессиональными вредностями (строитель). Аллергологический анамнез – без особенностей.
Объективно: Кожные покровы суховаты, диффузный цианоз. Подкожная жировая клетчатка истощена, отеки стоп, голеней, бедер, ягодиц. Периферические лимфоузлы не увеличены. АД - 110/70 мм рт ст. PS - 90 в мин, 4 экстрасистолы в мин. Тоны сердца приглушены, акцент II тона на легочной артерии. ЧД - 26 в мин. Перкуторно над всеми отделами легких коробочный звук. При аускультации легких дыхание жесткое, множество сухих хрипов. Язык влажный, обложен. Живот мягкий, чувствительный в правом подреберье. Печень выступает из-под края реберной дуги на 5 см, край печени плотный, ровный, болезненный. Селезенка и лимфатические узлы не увеличена.
Данные дополнительных исследований:
Клинический анализ крови: эритроциты-5,5 1012/л, гемоглобин-190 г/л лейкоциты-8х109/л б-1, палочкоядерные нейтрофилы -5, сегментоядерные -60, лимфоциты -35, моноциты 9, СОЭ-2мм/ч
Цитологический анализ мокроты: признаки умеренного нейтрофильного воспаления. Рентгенограммы легких: Диффузное усиление легочного рисунка, признаки эмфиземы.
ЭКГ: Отклонение электрической оси вправо, высокие Р в II, III, aVF, V1-2. Увеличение амплитуды R в III, aVF, V1-2.
Спирография: ОФВ1-55%, после ингаляции сальбутамола- прирост ОФВ1 на 5%. Проба Тиффно – 65%. Газы крови: рСО2-35 мм рт ст., рО2- 55 мм рт ст
Контрольное задание:
1. Написать представление о больном с обоснованием предварительного диагноза.
2. Сформулировать предварительный диагноз по имеющимся данным.
3. Сформировать план лечебно-диагностического поиска.
4. Указать конкретную (с выбором группы препарата, представителя класса, режима введения и дозирования) лекарственную и немедикаментозную терапию данного больного.

<u>Ситуационно-клиническая Задача № 3</u> (ответ – диагноз Саркоидоз)
Больная И., 30 лет, госпитализирована в пульмонологическое отделение в плановом порядке по направлению поликлиники.
Предъявляет жалобы на слабость, повышение температуры тела до 39°С, боли в суставах, появление болезненных эритематозных узелков на коже голеней и бедер, сухой кашель, выраженную слабость, снижение остроты зрения.
Из анамнеза известно, что заболела остро 5 дней назад. Заболевание началось с повышения температуры, появления слабости, артралгий и сухого кашля. Состояние было расценено как ОРЗ. Назначены аскорбиновая кислота, аспирин, глюконат кальция. Затем появились болезненные эритематозные узловатые высыпания на коже голеней и бедер. 2 дня назад отметила снижение остроты зрения и появление светобоязни. В связи с сохранением высокой температуры, участковый врач назначил флюорографическое обследование больной. На флюорограммах выявили двустороннее увеличение лимфатических узлов средостения (трахеобронхиальная и бронхопульмональная группы), в связи с чем пациентка была госпитализирована в пульмонологическое отделения с целью установления диагноза и решения вопроса о лечебной тактике.
Объективно: состояние средней тяжести. Кожа обычного цвета, на разгибательных поверхностях голеней и бедер выявляются болезненные при пальпации узлы диаметром до 1 см, приподнимающие над уровнем кожи, кожа над узлами бурого цвета. Определяются увеличенные подчелюстные, переднешейные, аксиллярные и паховые лимфатические узлы, мягкие, не спаянные между собой, с кожей и с подлежащими тканями, диаметром до 3 см, безболезненные при пальпации. PS – 98 в 1 минуту, ритмичный, АД 120/80 мм рт.столба. Границы относительной и абсолютной сердечной тупости в пределах нормы.

Тоны сердца приглушены. Шумы не выслушиваются. ЧД – 26 в 1 минуту. Грудная клетка правильной формы. Симптомы Штернберга и Поттенджера отрицательны. Голосовое дрожание не изменено, симметрично. Перкуторный тон ясный, легочный, без локального притупления. Дыхание жесткое, хрипов нет. Язык влажный, с белым налетом. Живот мягкий, безболезненный при пальпации. Печень выступает на 1 см из-под края реберной дуги по lin. medioclavicularis dextra. Край закруглен, безболезненный при пальпации. Пальпируется край селезенки. Симптомы раздражения брюшины отрицательны. Поколачивание по пояснице безболезненно с обеих сторон.

Данные дополнительного обследования: Анализ крови: эритроциты – 3,9 х 1012/л, гемоглобин – 110 г/л, лейкоциты – 11 х 109/л, эозинофилы -1, базофилы – 0, палочкоядерные нейтрофилы – 7, сегментоядерные – 63, лимфоциты – 24, моноциты – 5, СОЭ – 30 мм / ч.

В биохимическом анализе крови: уровень кальция -3,2 ммоль/л (норма 2,25 - 3,0 ммоль/л).

Рентгенограмма легких: На обзорной рентгенограмме грудной клетки в 2 проекциях инфильтративных и очаговых изменений в легочной ткани не определяется. Корни легких расширены за счет бронхопульмональных лимфатических узлов с 2-х сторон. Определяется увеличение паратрахеальных лимфатических узлов. Диафрагма расположена обычно. Синусы свободны. Тень сердца не изменена.

Контрольное задание:

1. Написать представление о больном с обоснованием предварительного диагноза.
2. Сформулировать предварительный диагноз по имеющимся данным.
3. Сформировать план лечебно-диагностического поиска.
4. Указать конкретную (с выбором группы препарата, представителя класса, режима введения и дозирования) лекарственную и немедикаментозную терапию данного больного.

<u>Ситуационно-клиническая Задача № 4</u> (ответ – диагноз Альвеолит)

Больная А., 42 лет, бухгалтер по профессии, госпитализирована в пульмонологическое отделение в связи с жалобами на прогрессирующую одышку с затруднением вдоха, сухой кашель, возникающий при глубоком вдохе, боли ноющего характера под углами лопаток, усиливающиеся при глубоком дыхании, общую слабость, утомляемость, субфебрильную температуру.

Больна в течение 8 месяцев, когда появился сухой кашель, субфебрильная температура, слабость. Состояние было расценено как ОРЗ, назначены аспирин, супрастин, глюконат кальция. Самочувствие больной продолжало ухудшаться. Появилась и стала постепенно нарастать одышка. Больная жаловалась на невозможность глубокого вдоха. Затем присоединились ноющие боли под углами лопаток при глубоком вдохе. Участковым терапевтом при аускультации были выявлены крепитирующие хрипы, на основании чего заподозрили пневмонию и начали терапию ампициллином в дозе 2 г/сутки. Несмотря на проводимую антибактериальную терапию, стабилизировать состояние не удалось. Сохранялась слабость, потливость, сухой кашель, больная похудела на 5 кг за полгода. Неуклонно прогрессировала одышка. Были выполнены рентгенограммы легких и больную направили в противотуберкулезный диспансер, где данных за туберкулез не было получено. Для обследования и подбора терапии была направлена на госпитализацию в пульмонологическое отделение.

Объективно: Состояние относительно удовлетворительное. Больная пониженного питания. Кожа и видимые слизистые обычного цвета, чистые. PS – 96 в 1 минуту, ритмичный. АД 130/80 мм рт. столба. Границы относительной и абсолютной сердечной тупости в пределах нормы. Тоны сердца приглушены, шумы не выслушиваются. ЧД – 24 в 1 минуту. Симптомы Штернберга и Потенджера отрицательны с двух сторон. Голосовое дрожание не изменено, симметрично. Перкуторный тон ясный, легочный. Дыхание везикулярное, ослабленное. Сзади с 2-х сторон выслушиваются крепитирующие хрипы по типу «треска целлофана» до

уровня нижней 1/3 лопаток. Язык влажный, розовый. Живот мягкий, безболезненный. Печень не выступает из-под края реберной дуги по lin. medioclavicularis dextra. Симптомы раздражения брюшины отрицательны. Поколачивание по пояснице безболезненно с 2-х сторон.
Данные дополнительных обследований: Анализ крови: эритроциты- 4,2 х 10 12 / л, гемоглобин – 120 г/л, лейкоциты – 6,4 х 10 9 /л, эозинофилы – 1, базофилы – 0, палочкоядерные нейтрофилы – 3, сегментоядерные – 58, лимфоциты – 35, моноциты – 3. СОЭ – 26 мм /час.
На рентгенограммах грудной клетки в 2-х проекциях определяется распространенное усиление легочного рисунка за счет интерстициального компонента в виде нечетких контуров сосудов, перибронхиально – периваскулярных изменений и мелкой ячеистости. В субплевральных отделах обоих легких видны фокусы понижения прозрачности легочной ткани по типу «матового стекла». Наибольшая выраженность изменений прослеживается в средне-нижних зонах обоих легких. Корни легких не расширены, структурны. Диафрагма высоко расположена (задние отделы IX ребра), имеет четкие, ровные контуры. Сердечная тень широко лежит на диафрагме с низкими дугами.
Исследование ФВД: ЖЕЛ – 68 % должной величины, ОФВ 1 – 80 % должной величины, тест Тиффно – 75 %.
Контрольное задание:
1. Написать представление о больном с обоснованием предварительного диагноза.
2. Сформулировать предварительный диагноз по имеющимся данным.
3. Сформировать план лечебно-диагностического поиска.
4. Указать конкретную (с выбором группы препарата, представителя класса, режима введения и дозирования) лекарственную и немедикаментозную терапию данного больного.

Тема (раздел) 3
Дифференциальная диагностика пульмонологических синдромов

<u>ТЕСТЫ 3 раздел. (* - правильный ответ)</u>

1. При дифференциальной диагностике острых форм эмболии легочной артерии и инфаркта миокарда надо ориентироваться на следующие данные:
а) при инфаркте миокарда есть электрокардиологические признаки гипоксии миокарда, а при эмболии легочной артерии этих признаков нет
б) при фонокардиографическом исследовании для эмболии легочной артерии характерно укорочение систолы правого желудочка и опережение легочного компонента II тона, а при инфаркте миокарда – укорочение систолы левого желудочка и запаздывает аортальный компонент II тона
в) при инфаркте миокарда резко увеличивается трансаминаза крови, чего, как правило, не наблюдается при эмболии легочной артерии*

2. Транссудат образуется при всем, кроме
а) сердечная недостаточность
б) нефротический синдром
в) эмболия легочной артерии
г) цирроз печени
д) карциноматоз плевры*

3. Каков характер одышки у больных с синдромом бронхиальной обструкции?
а) экспираторная*
б) инспираторная

в) смешанная.

4. При каких заболеваниях наблюдается кровохарканье?
а) Тромбоэмболия легочной артерии; б) Бронхоэктатическая болезнь; в) Рак легкого; г) Митральный стеноз; д) Эмфизема легких.
Выберите правильную комбинацию:
а) а, в;
б) б, в;
в) а, б, в;
г) а, в, г, д;
д) а, б, в, г*
5. Для какого заболевания характерно кровохарканье?
а) Ангиолейомиоматоз легких*
б) Гистиоцитоз Х легких
в) ИФА

6. При каком заболевании формируется обструктивный синдром?
а) Идиопатический фиброзирующий альвеолит
б) Плеврит
в) ГистиоцитозХ легких*

7. Для какого заболевания характерна гиперсекреция слизистой бронхов?
а) Альвеолярный протеиноз легких
б) Бронхиолоальвеолярный рак*

8. При каких диффузных болезнях соединительной ткани чаще развивается синдром фиброзирующего альвеолита?
а) системная красная волчанка
б) системная склеродермия*
в) узелковый периартериит

9. Клиническая картина бронхиальной астмы включает все, кроме:
а) удушье
б) кровохарканье*
в) свистящие хрипы в грудной клетке
г) дистантные хрипы
д) приступообразный сухой кашель

10. У служащей крупной гостиницы, оснащенной кондиционерами. Остро повысилась температура до 40± С, появился озноб, кашель с мокротой, кровохарканье, боли в грудной клетке при дыхании, миалгии, тошнота, понос. При рентгенографии выявлены инфильтративные изменения в обоих легких. Несколько дней назад сослуживец больного был госпитализирован с пневмонией. Какова наиболее вероятная причина пневмонии?
а) клебсиелла
б) легионелла*
в) микоплазма пневмонии

11. К компонентам «аспириновой триады» не относят:
а) приступы удушья;
б) аллергический риноконъюнктивит*
в) полипозная риносинусопатия
г) непереносимость аспирина и других НПВП

12. Синуситы, бронхиты и бронхоэктазы возникают в связи с функциональной недостаточностью клеток мерцательного эпителия воздухоносных путей при синдроме:
а) Мак-Леода
б) Картагенера-Зиверта*
в) Вильямса-Кемпбелла

13. Какое из перечисленных заболеваний возникает только у женщин?
а) Ангиолейомиоматоз легких*
б) Гистиоцитоз Х легких
в) Альвеолярный протеиноз легких

14. Метод для диф. диагноза плеврита и гидроторакса
а) плевральная пункция*
б) рентген
в) УЗИ

15. Инспираторная одышка встречается при:
а) Бронхиальная астма
б) Альвеолит*
в) С-м Чарж-Штросса
г) Острый бронхит

16. Сухой приступообразный Кашель характерен при:
а) Бронхиальная астм легкого течения*
б) Гидроторакс
в) Абсцесс после прорыва содержимого в бронх

17. Гнойная мокрота «полным ртом» характерна при:
а) Бронхоэктазах*
б) Бронхиальной астме
в) ХОБЛ

18. Боль в грудной клетке при дыхании связана с:
а) поражением плевры*
б) поражением бронхов
в) поражением ЖКТ
г) поражением сердца

19. Округлая тень в легком может быть связана со всем кроме:
а) Туберкулома
б) Абсцесс
в) Опухоль
г) ИФА*

20 При длительной субфебрильной температуре по вечерам нужно исключить
а) Туберкулез
б) Бронхоэктазы
в) Опухоль
г) Все перечисленное*

<u>Вопросы раздел 3.</u>

1. Дифференциальная диагностика одышки.
2. Дифференциальная диагностика при бронхообструкции и удушье.
3. Дифференциальная диагностика при кашлевом синдроме.
4. Дифференциальная диагностика при синдроме кровохарканья.
5. Дифференциальная диагностика при синдроме боль в грудной клетке.
6. Дифференциальная диагностика при легочном инфильтрате.
7. Дифференциальная диагностика легочной диссеминации.
8. Дифференциальная диагностика округлой тени в легком.
9. Дифференциальная диагностика при полостных образованиях в легком.
10. Дифференциальная диагностика при выпоте в плевральную полость.
11. Дифференциальная диагностика при лихорадке неясного генеза

Типовые клинико-практические задания раздел 3

Ситуационно-клиническая Задача№ 1 (ответ – синдром кровохарканья, кашля, гидроторакса и боли в груди – диагноз ТЭЛА)

Женщина, 55 лет, страдает много лет варикозной болезнью вен нижних конечностей, ГБ III ст., получает эгилок 12,5мг 2 раза в сутки. Летом после работы в саду на даче остро возник сухой кашель с переходом в удушье, боль в груди при кашле, лихорадки не было. За несколько дней до этого отмечала боль в правом голени и отек этой ноги, связала с физической нагрузкой, лечилась мазью (название не помнит). Кашель лечила народными средствами (молоко, мед, горчичники). Через несколько дней возник эпизод кровохарканья, пациентка вызвала бригаду неотложной помощи и была госпитализирована с подозрением на пневмонию.

При осмотре состояние удовлетворительное. Температура тела 37,5°С. Пульс 68 в минуту, ритмичный. АД 130/80 мм.рт.ст. I тон не изменен, акцент II тона над легочной артерией. ЧСС 22 в минуту. Грудная клетка обычной формы. Перкуторно ясный легочный звук, притупление в подлопаточной области справа. Там же ослабление голосового дрожания. Аускультативно дыхание жесткое, ослабленное в подлопаточной области справа, там же единичные влажные мелкопузырчатые хрипы. Живот мягкий, безболезненный. Печень не увеличена. Отеков нет. Варикозное расширенные вен нижних конечностей, признаков тромбофлебита нет.

1. Сформулируйте представление о больной, с предварительным диагнозом
2. План обследования и лечения

Ситуационно-клиническая Задача№ 2 (ответ – синдром ДН, кашля, лихорадка, боль в грудной клетке - диагноз Абсцесс – с дренирование абсцесса в бронх в момент осмотра врача)

Пациент Т. 42 лет доставлен в стационар машиной скорой помощи с диагнозом направления: внебольничная правосторонняя пневмония? Работает слесарем на машиностроительном заводе, живет один. Питание не регулярное (работаем сутками). Курильщик с многолетним стажем (курит с 15 лет по ½ - 1 пачке сигарет без фильтра в день), периодически злоупотребляет алкоголем (запои по 5-7 дней). Последний раз алкоголь употреблял в течение 8 дней накануне госпитализации (день рождения, новый год). Заболел остро после переохлаждения (в состоянии алкогольного опьянения пролежал более часа на улице на снегу, был найден соседкой по подъезду, с ее слов у больного отмечалась рвота). В течение последних 5 дней предъявляет жалобы на: сильную слабость, отсутствие аппетита, ознобы с повышением температуры тела до 38,9°, потливость, особенно ночью, одышка при небольшой нагрузке, тяжесть при дыхании в правой половине грудной клетки, кашель мучительный сухой или с небольшим количеством мокроты. Объективно: пониженного питания, бледен, лежит на правом боку, полость рта требует

санации, ЧСС 108 уд./мин, АД 105/60 мм. рт. ст. ЧДД 28/мин. При осмотре грудной клетки обращает внимание: отставание правой половины грудной клетки в дыхании. Дыхание над всей поверхностью легких жесткое, справа внизу участок усиления дыхания, там же перкуторно определяется притупление. В клин. ан. крови (cito): лейкоциты- 16*109, пя – 11%, ся – 64%, мц – 6%, лмц – 19%, токсич.зернист.лейкоц.++, hb – 115. В общем анализе мочи: белок – 0,099/л, лейк. – 2-4 в п.з., эр. - 2-3 в п.з. На рентгенограммах легких: интенсивное инфильтративное негомогенное затенение в X сегменте правого легкого с выпуклой границей в сторону здоровой ткани и более плотными очагами внутри, корни легких реактивно изменены. Во время осмотра лечащим врачом у пациента развился сильный приступ кашля с отхождение большого количества зловонной гнойной мокроты. При аускультации в зоне пораженного легкого появились крупнопузырчатые хрипы.
Вопросы:
1. Ваше представление о больном?
2. План необходимого обследования?

Ситуационно-клиническая Задача№ 3 (ответ – синдромы лихорадки, кровохарканье, кашель, одышка, боль в грудной клетке, гидроторакс – диагноз Пневмония и плеврит)
Больная К., 32 лет, госпитализирована на пульмонологическое отделение в связи с жалобами на повышение температуры тела до 39-40°С, ознобы, потливость, слабость, отсутствие аппетита, кашель с мокротой ржавого цвета, одышку при малейшей физической нагрузке, боль в правом боку при дыхании и кашле.
Анамнез заболевания: заболела остро, 3 дня назад после переохлаждения. Заболевание началось с подъема температуры до 40°С, появления выраженной слабости, потливости. Затем появился кашель, сначала сухой, затем с небольшим количеством мокроты ржавого цвета. Принимала аспирин, бисептол. Самочувствие продолжало ухудшаться. Нарастала слабость, появилась одышка при незначительной физической нагрузке. Больная вызвала участкового врача, который назначил в/м введение гентамицина и бромгексин. Несмотря на проводимую терапию, улучшения в самочувствии не наступало, появились боли в правом боку при дыхании и кашле. В связи с высокой температурой и болями в грудной клетке вызвала врача неотложной помощи, который госпитализировал больную на пульмонологическое отделение.
Объективно: Состояние тяжелое, заторможена. Кожные покровы бледные. Температура тела 39,5°С. PS – 110 в 1 минуту, АД 110/60 мм рт.ст.. Границы относительной и абсолютной сердечной тупости в пределах нормы. Тоны сердца приглушены. Выслушивается мягкий систолический шум на верхушке сердца. ЧД 28 в 1 минуту. Симптомы Штернберга и Поттенджера положительны справа. Голосовое дрожание ослаблено справа сзади до уровня нижней 1/3 лопатки. Определяется притупление перкуторного тона над нижними отделами правого легкого сзади, над остальными отделами легких перкуторный тон ясный, легочный. В зоне притупления дыхание резко ослаблено, выше зоны притупления выслушиваются шум трения плевры и единичные влажные хрипы. Язык сухой, обложен белым налетом у корня. Живот мягкий, чувствительный при пальпации в правом подреберье. Печень не выступает из-под края реберной дуги по lin. medioclavicularis dextra. Симптомы раздражения брюшины отрицательны. Поколачивание по пояснице безболезненно с обеих сторон.
Дежурный врач по cito выполнил дополнительные обследования:
Анализ крови: эритроциты – 3,9 х 1012 /л, гемоглобин –110 г/л, лейкоциты–18 х 109 /л, формула не изменена, СОЭ – 48 мм / ч.
Рентгенограмма легких: На обзорной рентгенограмме грудной клетки в 2 проекциях определяется однородное затенение до уровня 4 ребра справа с верхней косой границей, над зоной затенения легочный рисунок усилен за счет интерстициального компонента, сгущен. Изменений в легочной ткани левого легкого нет. Левая половина диафрагмы не

изменена, правая половина диафрагмы не визуализируется. Тень средостения смещена в левую сторону.

Контрольное задание:

1. Написать представление о больном с обоснованием предварительного диагноза.
2. Сформулировать предварительный диагноз по имеющимся данным.
3. Сформировать план лечебно-диагностического поиска.
4. Указать конкретную (с выбором группы препарата, представителя класса, режима введения и дозирования) лекарственную и немедикаментозную терапию данного больного.

Ситуационно-клиническая Задача№ 4 (ответ – синдром кашель – диагноз ХОБЛ)

Мужчина 62 лет обратился к врачу с жалобами на одышку смешанного характера, которая возникает при умеренных физических нагрузках, проходящая в покое.

Анамнез: ранее считал себя совершенно здоровым, болел редко, однако при расспросе выявлено, что в течение многих лет по утрам отмечает кашель с отделением серовато-белой мокроты.

Анамнез жизни: курит с 10 лет, в настоящее время по 20 сигарет в день.

Объективно: Состояние удовлетворительное. ЧДД 20 в 1 мин. PS 80 в 1 мин., ритмичный. АД 130/80 мм рт. ст. Тоны сердца глухие, соотношение тонов не различить, шумы не выслушиваются. Грудная клетка бочкообразной формы. Перкуторно над легкими тон коробочный. Дыхание жесткое, рассеянные жужжащие хрипы с обеих сторон. Живот мягкий, безболезненный.

Контрольное задание:

1. Написать представление о больном с обоснованием предварительного диагноза.
2. Сформулировать предварительный диагноз по имеющимся данным.
3. Сформировать план лечебно-диагностического поиска.
4. Указать конкретную (с выбором группы препарата, представителя класса, режима введения и дозирования) лекарственную и немедикаментозную терапию данного больного.

Тема (раздел) 4
Неотложные состояния в пульмонологии

ТЕСТЫ 4 раздел. (* - правильный ответ)

1. Какое из приведенных утверждений является «правильным» в отношении анафилактического шока

а) в случае возникновения жизненно опасных желудочковых аритмий
показано назначение пропранолола
б) препаратом выбора для лечения отека гортани является димедрол
в) адреналин следует использовать
только при отсутствии эффекта от антигистаминных средств
г) препаратом выбора для повышения артериального давления
является мезатон
д) препаратом выбора является адреналин*

2. Какие из перечисленных заболеваний не сопровождаются кровохарканьем

а) синдром Гудпасчера
б) плеврит*
в) митральный стеноз
г) тромбоэмболия легочной артерии

3. Характерными признаками легочного кровотечения являются

а) ярко-красный цвет крови*

б) цвета кофейной гущи
в) темная кровь в виде сгустков
г) наличие примеси пищи

4. Характерными клиническими признаками тромбоэмболии легочной артерии являются
а) цианоз
б) одышка
в) набухание шейных вен
г) синусовая тахикардия
д) все перечисленное верно*

5. Факторами, предрасполагающими к тромбоэмболии легочной артерии, являются все кроме
а) тромбофлебит глубоких вен нижних конечностей
б) ранний послеоперационный период
в) ранняя активизация в постинфарктном периоде *
г) мерцательная аритмия при митральных пороках

6. К числу «неотложных» диагностических мероприятий при подозрении на тромбоэмболию легочной артерии необходимо отнести все кроме
а) ЭКГ
б) исследование функции внешнего дыхания*
в) рентгенографию грудной клетки
г) ангиопульмонографию
д) Д-димер

7. К числу неотложных мероприятий при лечении тромбоэмболии легочной артерии необходимо отнести
а) управляемую гипотонию
б) назначение бета-адреноблокаторов
в) введение гепарина*

8. Пневмоторакс может возникать при
а) буллезной эмфиземе легкого*
б) острой пневмонии
в) инфильтративном туберкулезе легких
г) эксудативном плеврите

9. Симптомы являются характерными для спонтанного пневмоторакса все кроме
а) связь с физической нагрузкой
б) медленно нарастающий дискомфорт за грудиной*
в) холодный пот
г) боль, усиливающаяся при дыхании

10. Факторами, предрасполагающими к развитию астматического статуса, являются все кроме
а) обострение хронического бронхита
б) проведение диагностических скарификационных проб
в) злоупотребление эуфиллином*
г) отмена гормональной терапии
д) острая респираторная вирусная инфекция

11. Для развития астматического статуса характерно
а) нарастающее по интенсивности удушье и исчезновение хрипов и дыхательных шумов над легкими*
б) хороший эффект бета-2-адреностимуляторов
в) продуктивный кашель
г) притупление перкуторного тона

12. . Какое из перечисленных сочетаний терапевтических мероприятий целесообразно использовать в лечении астматического статуса

1 - рифампицин + но-шпа + постоянная кислородотерапия
2 - стрептокиназа + реланиум + эуфиллин
3 - гидрокортизон + ингаляция закиси азота
* 4 - гидрокортизон + эуфиллин + гепарин
5 - беротек + адреналин + эуфиллин

13. Что из перечисленного наиболее информативно <для подтверждения> диагноза при подозрении на спонтанный пневмоторакс
а) исследовать газовый состав крови
б) провести ультразвуковое исследование грудной клетки
в) снять ЭКГ для выявления признаков перегрузки правых отделов сердца
г) сделать рентгенограмму грудной клетки*
д) провести диагностическую плевральную пункцию

14. В результате определенного патологического процесса у больного наступило уплотнение альвеоллярно-капиллярной мембраны. Диффузия какого газа уменьшится в результате этого в наибольшей степени
а) кислорода*
б) углекислого газа
в) диффузия кислорода и углекислого газа уменьшится в одинаковой степени
г) уплотнение мембраны не отразится на диффузии газов

15. Все положения, касающиеся дистресс-синдрома взрослых (шокового легкого), являются верными, за исключением
а) ДС может развиваться после массивных гемотрансфузий
б) в патогенезе гипоксемии ведущее значение имеет увеличение альвеолярного шунтирования крови
в) характерна прогрессирующая гиперкапния*
г) ДС часто осложняется вторичной бактериальной инфекцией
д) характерно нарушение продукции сурфактанта

16. Что из перечисленного необходимо сделать «в первую очередь» при подозрении на спонтанный пневмоторакс
а) исследовать газовый состав крови
б) провести ультразвуковое исследование грудной клетки
в) снять ЭКГдля выявления признаков перегрузки правых отделов сердца
г) выполнить рентгенограмму грудной клетки*
д) провести диагностическую плевральную пункцию

17. Все из перечисленного является характерным для «ранней» стадии тромбоэмболии «крупного ствола» легочной артерии, за исключением

а) синкопального состояния
б) давящих болей в грудной клетке
в) одышки
г) "плевральных" болей *
д) акцента 2-го тона на легочной артерии

18. Что из перечисленного относительно лечения инфекционно-токсического шока у больного с пневмонией является <неверным>
а) требуется введение больших количеств жидкости под контролем центрального венозного давления
б) допамин для повышения сосудистого тонуса имеет преимущества перед норадреналином
в) маннитол и фуросемид могут использоваться для профилактики повреждений почечных канальцев
г) кортикостероиды противопоказаны в связи с опасностью дальнейшей генерализации инфекции*

19. У больного 56 лет на фоне обострения хронического обструктивного бронхита диагностирован закрытый левосторонний пневмоторакс с коллабированием легкого на 40%, сопровождающийся болевым синдромом и значительными проявлениями дыхательной недостаточности. Врачебная тактика у этого больного предполагает
а) обезболивание и дренирование плевральной полости*
б) обезболивание и отсасывание воздуха из плевральной полости без установления дренажа
в) обезболивание и ингаляция кислорода и выжидательная тактика в отношении дренирования плевральной полости

20. У 64-летней женщины с ожирением на четвертые сутки после холецистэктомии внезапно появились интенсивные, "плеврального" характера боли в левой половине грудной клетки. Что из перечисленного наиболее информативно в плане подтверждения диагноза тромбоэмболии легочной артерии
а) ангиопульмонограмма с признаками сосудистого дефекта*
б) повышение активности лактатдегидрогеназы и билирубина при нормальной активности аланинаминотрасферазы
в) парциальное давление кислорода в артериальной крови 60 мм рт.ст.
г) рентгенограмма легких со сгущением легочного рисунка
д) отклонение электрической оси вправо на ЭКГ

Вопросы раздел 4.

1. Клиническая смерть (остановка сердца, остановка дыхания) диагностика и оказание медицинской помощи
2. Острая дыхательная недостаточность, декомпенсация хронической дыхательной недостаточность, приступ апноэ диагностика и оказание медицинской помощи
3. Анафилактический шок диагностика и оказание медицинской помощи
4. Обструктивный синдром (в том числе приступ удушья при БА) диагностика и оказание медицинской помощи
5. Астматический статус диагностика и оказание медицинской помощи
6. Синдром внутригрудного напряжения (пневмоторакс, эмпиема плевры, пиопневмоторакс), диагностика и оказание медицинской помощи
7. Кровохарканье и легочное кровотечение, диф диагностика с ТЭЛА, диагностика и оказание помощи при кровохарканье и ТЭЛА.
8. Респираторный дистресс синдром, диагностика и оказание медицинской помощи

9. Отек легких кардиогенный и некардиогенный, диагностика и оказание медицинской помощи
10. Аспирационный синдром, закрытая травма грудной клетки, диагностика и оказание медицинской помощи

Типовые клинико-практические задания раздел 4

Ситуационно-клиническая Задача№ 1 (ответ – синдром декомпенсации хронической ДН – диагноз БЭ)
Пациент 58 лет поступил в стационар для обследования и лечения по направлению участкового терапевта с диагнозом: обострение хронического бронхита. По специальности механик, но последнее время работает кладовщиком в сыром, холодном помещении. Алкоголем не злоупотребляет, курил с 18 лет до 55 лет по 30 сигарет в день. В детстве перенес краснуху, коклюш, пневмонию, часто болел бронхитами (минимум 2 раза в год). Ранее проживал в деревне, в течение последнего года после смены работы частота бронхитов увеличилась, отмечает появление одышки при выраженной физической нагрузке. К участковому терапевту обратился впервые, болен в течение 2 недель, эффект от проводимой терапии (ампициллин, бромгексин) не достаточный. Несмотря на снижение температуры тела до субфебрильных цифр, сохраняются: слабость, ночная потливость, прогрессирует одышка стала возникать при небольшой физической нагрузке, кашель с большим количеством мокроты слизисто-гнойного характера. При осмотре: астенической конституции, бледен, ЧСС – 88 в мин, ЧДД – 26 в мин, перкуторный тон над легкими имеет коробочный оттенок, дыхание жесткое с удлиненным выдохом, диффузно выслушиваются сухие хрипы, справа в проекции базальных сегментов – укорочение перкуторного тона, разнокалиберные влажные хрипы. В клин. ан. крови : лейкоциты- 10*109, пя – 6%, ся – 74%, мц – 4%, лмц – 16%, токсич.зернист.лейкоц.+, hb – 110, СОЭ – 36 мм в час. В общем анализе мочи: показатели в пределах нормы. В анализе мокроты: признаки выраженного воспаления с большим количеством нейтрофилов и макрофагов. На рентгенограммах легких: повышение прозрачности легочных полей, диафрагма расположена низко, ячеистый характер деформации легочного рисунка в проекции базальных сегментов правого легкого, корни легких не изменены.
Вопросы:
1. Сформулируйте предварительный диагноз, совпадет ли он с диагнозом направления?
2. Какие лечебные мероприятия необходимо выполнить для достижения ремиссии?

Ситуационно-клиническая Задача№ 2 (ответ – синдром острой ДН, резкой боли в грудной клетке диагноз - Пневмогидроторакс, Абсцесс)
Пациент С. 57 лет находится в терапевтическом отделении районной больницы 3 сутки с диагнозом: Острый гнойный аспирационный абсцесс в S 10 левого легкого. Течение средней тяжести. Эпилепсия. Получает: антибактериальную, муколитическую, противосудорожную терапию. Заболел после очередного приступа эпилепсии, более 2 недель назад, до поступления в стационар лечился самостоятельно на дому жаропонижающими, отхаркивающими и противосудорожными средствами. При поступлении отмечал жалобы на общую слабость, ознобы и ночные поты, кашель с гнойной мокротой в большом количестве с неприятным запахом. При рентгенографии на момент поступления имеется полость в S 10 левого легкого с уровнем жидкости и инфильтрацией вокруг. В клин.ан.крови: лейкоциты- 18*109, пя – 24%, ся – 56%, мц – 5%, лмц – 15%, токсич.зернист.лейкоц.+++, hb – 100, СОЭ – 52 мм в час. В общ.ан.мочи: протеинурия, цилиндрурия. В биохим.ан.крови: гипопротеинемия, СРБ ++. На 3 сутки пребывания в стационаре отмечено: ухудшение самочувствия, после резкой боли в груди наросла одышка, появился цианоз кожных покровов, сидит в постели, ЧДД – 32 в мин, слева

дыхательные шумы выслушиваются слабо, перкуторно слева тимпанит. При рентгенографии легких (cito): субтотальное спадение левого легкого, горизонтальный уровень жидкости в левой плевральной полости.
Вопросы:
1. Ваше представление о больном?
2. Тактика врача в данной ситуации?

Ситуационно-клиническая Задача№ 3 (ответ - астматический статус)
Женщина 47 лет доставлена в стационар бригадой «скорой помощи» с затяжным приступом удушья, возникшим через полчаса после в/м введения диклофенака по поводу пояснично-крестцового радикулита.
Из анамнеза известно, что более 20 лет страдает бронхиальной астмой с ежегодными весенними обострениями, в этот период получала терапию «симбикортом» 160/4,5 мкг 2 раза в день. Анамнез жизни: больная наблюдается у ЛОР-врача с полипозным риносинуситом, дважды проводилась полипэктомия. Лекарственной аллергии ранее не отмечалось.
Объективно: Состояние тяжелое. Возбуждена. Кожные покровы синюшные. ЧДД 32 в 1 мин, выдох затруднен. PS 110 в 1 мин., ритмичный. АД 140/80 мм рт. ст. Тоны сердца ритмичные, I тон сохранен на верхушке, шумы не выслушиваются. Дыхание жесткое, резко ослаблено, участок немого легкого слева под лопаткой. Живот мягкий, безболезненный.
Контрольное задание:
1. Написать представление о больном с обоснованием предварительного диагноза.
2. Сформулировать предварительный диагноз по имеющимся данным.
3. Сформировать план лечебно-диагностического поиска.
4. Указать конкретную (с выбором группы препарата, представителя класса, режима введения и дозирования) лекарственную и немедикаментозную терапию данного больного.

Ситуационно-клиническая Задача№ 4 (ответ – синдром кровохарканья, острой ДН и острой боли в грудной клетке – диагноз ТЭЛА)
Больная М., 51 года, госпитализирована экстренно в связи с внезапным появлением одышки, слабости, головокружения, кровохарканья и болей в грудной клетке.
Из анамнеза известно, что много лет страдает варикозной болезнью вен нижних конечностей, по поводу которой наблюдается у сосудистых хирургов. Неделю назад отмечала появление болезненных плотных узелков по ходу вен. Лечилась троксевазином, отмечала некоторое улучшение самочувствия. Накануне, после поднятия тяжелой сумки, появились одышка, слабость, сердцебиение, боли в грудной клетке и кровохарканье больная вызвала неотложную помощь и была госпитализирована в стационар. В анамнезе многолетнее повышение артериального давления. Максимальные цифры 180/110, рабочее АД 160/90, постоянно получает гипотензивную терапию эналаприлом.
Объективно: Состояние средней тяжести. Кожа бледная, акроцианоз. Отеки на ногах до уровня середины голеней, правая голень в объеме больше левой. Варикозно расширенные вены нижних конечностей. PS – 120 в 1 минуту, аритмичный (3 – 5 экстрасистол в 1 минуту), АД 110/70 мм рт.столба. Границы относительной сердечной тупости расширены влево до l medioclavicularis sinistra. Абсолютная сердечная тупость в пределах нормы. Тоны сердца приглушены. Выслушивается мягкий систолический шум на верхушке сердца. ЧД – 32 в 1 минуту. Грудная клетка правильной формы. Симптомы Штернберга и Потенджера отрицательны. Голосовое дрожание не изменено, симметрично. Перкуторный тон ясный, легочный. Дыхание жесткое, справа, сзади, у угла лопатки выслушиваются единичные влажные мелкопузырчатые хрипы. Язык влажный, с белым налетом. Живот мягкий, болезненный при пальпации в правом подреберье. Печень выступает на 1 см из-под края реберной дуги по lin. medioclavicularis dextra. Край закруглен, болезненный при пальпации.

Симптомы раздражения брюшины отрицательны. Поколачивание по пояснице безболезненно с обеих сторон.
Данные дополнительного обследования:
Анализ крови: эритроциты – 4,2 х 1012 /л, гемоглобин – 120 г/л, лейкоциты – 9 х 109/л, эозинофилы -2, базофилы – 0, палочкоядерные нейтрофилы – 3, сегментоядерные – 65, лимфоциты – 25, моноциты – 5, СОЭ – 18 мм / ч.
ЭКГ: Ритм синусовый. Группа из 3 суправентрикулярных экстрасистол. Высокие Р во II, III, AVF, V1-V2, глубокие зубцы S в 1 стандартном и глубокие зубцы Q в 3 стандартном отведениях, переходная зона в отведении V5.
Рентгенограмма легких: На обзорной рентгенограмме грудной клетки в 2 проекциях инфильтративных и очаговых изменений в легочной ткани не определяется. Тени дискателектазов в среднем и нижнем легочном поле справа. Правый корень расширен за счет легочной артерии (приблизительно 3 см диаметром). Правая половина диафрагмы расположена высоко (задние отделы – VIII ребро). В правом заднем синусе небольшое количество жидкости. Сердечная тень увеличена в размерах за счет левых камер, выступает дуга ствола легочной артерии по левому контуру сердечной тени.
Контрольное задание:
1. Написать представление о больном с обоснованием предварительного диагноза.
2. Сформулировать предварительный диагноз по имеющимся данным.
3. Сформировать план лечебно-диагностического поиска.
4. Указать конкретную (с выбором группы препарата, представителя класса, режима введения и дозирования) лекарственную и немедикаментозную терапию данного больного.

Б) Промежуточная аттестация 1 семестр

ТЕСТЫ 1 семестр (*-правильный ответ)

1. Перфузия каких зон легких понижена?

а) нижних

б) латеральных

в) верхних *

г) медиальных

2. Иммунную систему составляют клетки:

а) лимфоциты

б) нейтрофилы

в) макрофаги

г) дендритные клетки селезенки

д) эпителиальные клетки селезенки

е) эпителиальные клетки тимуса и лимфатических узлов

ж) все перечисленные клетки *

3. Органом иммунной системы, в котором происходит созревание и дифференцировка Т-лимфоцитов, является:

а) костный мозг

б) вилочковая железа *

в) селезенка

г) лимфатические узлы

4. Основным аускультативным симптомом фибринозного плеврита является

а) отсутствие голосового дрожания

б) притупление перкуторного тона

в) локальное ослабление везикулярного дыхания

г) шум трения плевры*

д) шум трения перикарда

5. Синдром уплотнения легочной ткани характеризуется:

а) локальные изменения - притупление перкуторного тона, усиление голосового дрожания, жесткое дыхание с влажными мелкопузырчатые хрипы

б) локальные изменения - притупление перкуторного тона, ослабление голосового дрожания, ослабление дыхания с влажными мелкопузырчатые хрипы*

в) локальные изменения - коробочный перкуторныйы тон, ослабление голосового дрожания, ослабление дыхания с влажными разнокалиберными хрипами

6. Для диагностики муковисцидоза необходимо провести исследование:

а) электролитов потовой жидкости

б) разности носовых потенциалов

в) молекулярно-генетическое исследование

г) все перечисленное*

7. При рестриктивных нарушениях вентиляции наиболее часто уменьшается следующий показатель легочной вентиляции:

а) дыхательный обьем

б) остаточный обьем легких

в) жизненная емкость легких*

г) общая емкость легких

д) функциональная остаточная емкость легких

8. Для диагностики обструктивного или рестриктивного вариантов нарушений механических свойств легких используются следующие методики:

а) спирометрия

б) плетизмография*

в) исследование диффузионной способности легких

9. Какие изменения спирометрии характерны для II стадии ХОБЛ

а) ОФВ1 более 80%

б) прирост ОФВ1 после бронхолитика более 20%

в) ОФВ1 менее 30%

г) проба Тиффно менее 70%, ОФВ1 от 50%до 80%*

д) проба Тиффно более 70%, ОФВ1 от 50%до 80%

10. Через сколько часов пребывания в стационаре развивается нозокомиальная пневмония:

а) 24 ч

б) 1 ч

в) 48 ч*

г) 6-8 ч

11. Укажите пневмонию, которая не входит в современную классификацию по условиям возникновения:

а) внебольничная

б) крупозная*

в) нозокомиальная

г) аспирационная

д) пневмония у лиц с иммунодефицитом

12. Какой антибиотик не относится к группе макролидов:

а) кларитромицин

б) азитромицин

в) спирамицин

г) гентамицин *

13. Для лечения нозокомальной пневмонии, развившейся в отделении общего профиля без факторов риска, являются:

а) тетрациклины

б) гликопептиды

в) цефалоспорины 3 поколения*

г) полусинтетические пенициллины

д) макролиды;

14. Выберите антибактериальную терапию для нетяжелой внегоспитальной пневмонии у пациентов до 60 лет без сопутствующей патологии:

а) современные тетрациклины

б) цефалоспорины 3 поколения.

в) ванкомицин

г) амоксициллин внутрь или макролиды внутрь*

д) аминогликозиды

15. Для диагностики муковисцидоза необходимо провести исследование:

а) электролитов потовой жидкости

б) разности носовых потенциалов

в) молекулярно-генетическое исследование

г) все перечисленное*

16. Что является классическим признаком острой вирусной инфекции по данным серологического обследования парных сывороток крови больного?

а) отсутствие противовирусных антител

б) прирост антител*

в) снижение уровня антител

17. Наиболее частый фактор возникновения деструкций в легких -

а) нагноительный процесс в брюшной полости

б) контаминация

в) септическое состояние

г) аспирация*

18. Типичным возбудителем внебольничной пневмонии является:

а) S.pneumoniae*

б) Haemophilius influenza

в) Enterobacteriaceae

г) Escherichia coli

д) Klebsiella spp

19. Оценить активность воспалительного процесса у больных БА позволяет все, за исключением:

а) бронхоальвеолярного лаважа

б) спирографического исследования*

в) биопсии слизистой бронхов

г) цитологического исследования мокроты

20. Какое из нижеследующих исследований позволяет оценить степень тяжести течения астмы:

а) клинический анализ крови

б) степень изменений ОФВ1*

в) рентгенография органов грудной клетки

г) анализ мокроты

21. Комбинированными препаратами для лечения БА и ХОБЛ являются:

а) сальбутамол, сальметерол, формотерол.

б) будесонид, фликсотид,

в) Спирива, атровент

г) Симбикорт, серетид, фостер*

22. Ингаляционные глюкокортикоиды показаны для базисной терапии астмы при:

а) неэффективности препаратов кромогликата и недокромила натрия

б) легком персистирующем течении (II ступень терапии)

в) средней тяжести персистирующем течении (III ступень терапии)

г)тяжелом персистирующем течении (IV ступень терапии)

д) все перечисленное*

23. При каком заболевании ведущим симптомом является одышка?

а) Идиопатический фиброзирующий альвеолит*

б) Саркоидоз легких

в) Остеохондропатия легких

24. Применение какого метода лечения наиболее целесообразно при саркоидозе I стадии?

а) выжидательная тактика*

б) ингаляционные кортикостероиды

в) иммуносупрессанты

25. При каких профессиональных заболеваниях легких может развиться коллагеноз?

а) Асбестоз

б) Пылевой бронхит

в) Силикоз*

26. Наличие каких клинических признаков позволяет предположить диагноз системного васкулита:

а) полиорганное поражение

б) лихорадка неясного генеза

в)выраженные лабораторные признаки активного воспалительного процесса

г) наличие кожных изменений

д) все перечисленное*

27. Основной причиной смерти при молниеносной форме тромбоэмболии легочной артерии является:

а) острая коронарная недостаточность, сопровождающаяся бронхиолоспазмом*

б) отек легких с обструкционной дыхательной недостаточностью и нарушением диффузии через альвеоло-капиллярную мембрану

в) инфаркт легкого с нарушением основной функции легочной ткани

28. Рутинный способ диагностики плеврита:

а) рентгенограмма грудной клетки*

б) МРТ грудной клетки

в) цитология мокроты

29. Каков характер одышки у больных с синдромом бронхиальной обструкции?

а) экспираторная*

б) инспираторная

в) смешанная.

30. Инспираторная одышка встречается при:

а) Бронхиальная астма

б) Альвеолит*

в) С-м Чарж-Штросса

г) Острый бронхит

Вопросы 1 семестр

1. Профилактика легочный заболеваний среди населения. Условия труда и заболевания легких. Методы и подходы для своевременного выявления заболеваний легких
2. Трахея и бронхи — краткая анатомо морфологическая характеристика. Сегментарное строение легких. Международная номенклатура легочных сегментов.
3. Плевра — роль в дыхании. Органы средостения и диафрагма.
4. Неспецифические и специфические факторы защиты. Мукоцилиарный аппарат в норме и патологии. Иммунологические факторы защиты легких.
5. Клинические методы обследования больных с заболеваниями легких
6. Функциональные методы исследования
7. Рентгенологические методы обследования и радиоизотопные методы исследования
8. Эндоскопические методы исследования
9. Лабораторные методы исследования
10. Международная классификация болезней органов дыхания
11. Общие принципы лечения бронхолегочных заболеваний. Терапевтические методы. Хирургические методы. Другие методы лечения.
12. Реабилитация и профилактика. Основы немедикаментозной терапии, физиотерапии, лечебной физкультуры и врачебного контроля при бронхолегочной патологии.
13. Муковисцидоз. Современное представление об этиологии и патогенезе. Диагностика, клинические варианты течения, лечение, реабилитация, профилактика.
14. Пневмонии. Определение, классификация, этиология. Клинические варианты в зависимости от этиологического фактора. Осложнения. Принципы лечения.
15. Нагноительные заболевания легких (абсцесс, гангрена): этиология, патогенез, диагностика, варианты течения, лечение и профилактика.
16. Бронхоэктатическая болезнь. Определение, классификация, современные взгляды на этиологию и патогенез. Клиника и диагностические критерии. Дифференциальная диагностика. Осложнения. Принципы лечения, реабилитация.
17. Грибковые заболевания легких. Этиология (основные виды возбудителей). Классификация, клинические варианты заболевания. Методы диагностики. Дифференциальная диагностика. Лечение. Профилактика. Прогноз.
18. Острые бронхиты, определение, современные представления об этиологии и патогенезе. Клинические проявления. Диагностика и дифференциальная диагностика. Лечение, профилактика, реабилитация

19. Хронические бронхиты Определение, современные представления об этиологии и патогенезе. Клинические проявления. Диагностика и дифференциальная диагностика. Лечение, профилактика, реабилитация.

20. Хроническая обструктивная болезнь легких. Современные представления об этиологии и патогенезе. Клинические варианты течения, осложнения. Диагностика и дифференциальная диагностика. Лечение, профилактика,

21. Легочное сердце. Определение, классификация. Современные представления об этиологии и патогенезе. Клиническая картина, осложнения. Профилактика, лечение,

22. Бронхиальная астма Определение, классификация. Патогенетические варианты, клиническая картина. Диагностика и дифференциальная диагностика. Современные представления о лечении. Профилактика, реабилитация,

23. Интерстициальные заболевания легких (классификация, определение). Современные представления об интерстициальных заболеваниях легких. Классификация, эпидемиология, общие вопросы диагностики и лечения.

24. Альвеолиты, классификация, этиология, клиника, диагностика, лечения

25. Гранулематозы, классификация, этиология, клиника, диагностика, лечения

26. Васкулиты, классификация, этиология, клиника, диагностика, лечения

27. Профессиональные и профессионально обусловленные заболевания легких. Современные представления об этиологии и патогенезе. Особенности клинического течения. Диагностика, дифференциальная диагностика. Лечение, реабилитация,

28. Тромбоэмболия легочной артерии. Эпидемиология. Представление об этиологии и патогенезе. Клинические варианты течения. Осложнения. Диагностика, дифференциальная диагностика. Лечение, профилактика.

29. Плевриты. Классификация. Эпидемиология. Клинические проявления. Диагностика, дифференциальная диагностика. Лечение.

30. Дифференциальная диагностика одышки.

В)Промежуточная аттестация 2 семестр

<u>ТЕСТЫ 2 семестр (*-правильный ответ)</u>

1. Каков характер одышки у больных с синдромом бронхиальной обструкции?

а) экспираторная*

б) инспираторная

в) смешанная.

2. Каким инструментальным методом можно дифференцировать бронхиальную обструкцию при БА и ХОБЛ:

а) спирограмма*

б) рентгенограмма

в) диффузионная способность легких

г) УЗИ

д) КТ грудной клетки

3. Какая обструкция характерна для БА на спирограмме:

а) обратимая обструкция с бронхоспазмом*

б) необратимая обструкция

4. По каким параметрам можно дифференцировать с-м бронхообструкции при БА и ХОБЛ:

а) на спирограмме по обратимости обструкции и проявлению бронхоспазма

б) признаков эмфиземы по КТ

в) индексу курения в анамнезе > 10 пачек/лет

г) аллергоанамнезу

д) цитологии мокроты

е) все выше перечисленное*

5. О наличие бронхоспазма свидетельствует прирост ОФВ1 от исходного после бронходилятационного теста более:

а) 10%;

б) 5%;

в) 1%

г) 15%;

д) 12%*

6. Как можно подтвердить аллергологический патогенез БА:

а) аллерготестами*

б) положительным эффектом от терапии ИГКС

в) нейтрофилией в мокроте

7. При каком заболевании формируется обструктивный синдром?

а) Идиопатический фиброзирующий альвеолит

б) Плеврит

в) ГистиоцитозХ легких*

8. Инспираторная одышка встречается при:

а) Бронхиальная астма

б) Альвеолит*

в) С-м Чарж-Штросса

г) Острый бронхит

9. Сухой приступообразный Кашель характерен при:

а) Бронхиальная астм легкого течения*

б) Гидроторакс

в) Абсцесс после прорыва содержимого в бронх

10. Гнойная мокрота «полным ртом» характерна при:

а) Бронхоэктазах*

б) Бронхиальной астме

в) ХОБЛ

11. При сухом кашле необходимо исключать:

а) опухоль бронха

в) Трахеобронхиальную дискинезию

г) бронхиальную астму

д) все перечисленное*

12. Кашель с вязкой прозрачной стекловидной мокротой характерен для:

а) Бронхиальной астмы*

б) хронического бронхита

в) бронхоэктазов

13. При дифференциальной диагностике острых форм эмболии легочной артерии и инфаркта миокарда надо ориентироваться на следующие данные:

а) при инфаркте миокарда есть электрокардиологические признаки гипоксии миокарда, а при эмболии легочной артерии этих признаков нет

б) при фонокардиографическом исследовании для эмболии легочной артерии характерно укорочение систолы правого желудочка и опережение легочного компонента II тона, а при инфаркте миокарда – укорочение систолы левого желудочка и запаздывает аортальный компонент II тона

в) при инфаркте миокарда резко увеличивается трансаминаза крови, чего, как правило, не наблюдается при эмболии легочной артерии*

14. При каких заболеваниях наблюдается кровохарканье?

а) Тромбоэмболия легочной артерии; б) Бронхоэктатическая болезнь; в) Рак легкого; г) Митральный стеноз; д) Эмфизема легких.

Выберите правильную комбинацию:

а) а, в;

б) б, в;

в) а, б, в;

г) а, в, г, д;

д) а, б, в, г*

15. Для какого заболевания характерно кровохарканье?

а) Ангиолейомиоматоз легких*

б) Гистиоцитоз Х легких

в) ИФА

16. Какое лечение используют при кровохарканье:

а) гепарин

б) этамзилат*

в) аскорил

г) АЦЦ

17. В каком случае можно говорить о ложном кровохарканье

а) кровотечение из ЛОР органов*

б) кровотечение из БЭ

в) кровохарканье из абсцесса

д) кровохарканье при ТЭЛА

18. Боль в грудной клетке может быть связана:

а) с костно-мышечной системой

б) с плеврой

в) с серцем

г) с пищеводом

д) со всем перечисленным*

19. Боль в грудной клетке при дыхании и кашле может быть связана с:

а) поражением плевры*

б) поражением бронхов

в) поражением ЖКТ

г) поражением сердца

20. Какое утверждение верно:

а) боль при дыхании может быть связана с поражением бронхов

б) боль при дыхании может быть связана с поражением альвеол и интерстиция

в) боль при дыхании может быть связана с поражением плевры*

21. Боль за грудиной и жжение может быть связано:

а) с ГЭРБ*

б) с бронхитом

в) с пневмонией

22. При боли за грудиной в первую очередь необходимо выполнить:

а) ФГДС

б) Рентгенограмму

в) ЭКГ*

23. У служащей крупной гостиницы, оснащенной кондиционерами. Остро повысилась температура до 40± С, появился озноб, кашель с мокротой, кровохарканье, боли в грудной клетке при дыхании, миалгии, тошнота, понос. При рентгенографии выявлены инфильтративные изменения в обоих легких. Несколько дней назад сослуживец больного был госпитализирован с пневмонией. Какова наиболее вероятная причина пневмонии?

а) клебсиелла

б) легионелла*

в) микоплазма пневмонии

24. Синуситы, бронхиты и бронхоэктазы возникают в связи с функциональной недостаточностью клеток мерцательного эпителия воздухоносных путей при синдроме:

а) Мак-Леода

б) Картагенера-Зиверта*

в) Вильямса-Кемпбелла

25. Какое из перечисленных заболеваний возникает только у женщин?

а) Ангиолейомиоматоз легких*

б) Гистиоцитоз Х легких

в) Альвеолярный протеиноз легких

26. Наличие каких клинических признаков позволяет предположить диагноз системного васкулита:

а) полиорганное поражение

б) лихорадка неясного генеза

в)выраженные лабораторные признаки активного воспалительного процесса

г) наличие кожных изменений

д) все перечисленное*

27. Какое заболевание необходимо заподозрить у пациента с бронхообструкцией, кожными проявлениями васкулита, ЭФ>10% в крови:

а) БА

б) с-м Чардж-Штроса*

в) с-м Вагенера

28. Какое заболевание необходимо заподозрить у пациента с поражением легких, кожными проявлениями васкулита, носовыми кровотечениеми (изъязвления носовой полости):

а) БА

б) с-м Чардж-Штроса

в) с-м Вагенера*

29. Увеличение внутригрудных лимфоузлов требует исключения всех заболеваний кроме:

а) лимфогрануломатоз

б) туберкулез легких

в) саркоидоз

г) ИФА*

30. Крепитация в легких требует исключения:

а) альвеолит*

б) БА

в) ХОБЛ

г) плеврит

Вопросы 2 семестр.

1. Дифференциальная диагностика при бронхообструкции и удушье (какие заболевания могут вызывать эти синдромы).
2. Как по ФВД дифференцировать БА и ХОБЛ
3. Как по данным осмотра и анамнеза дифференцировать БА и ХОБЛ
4. Как по данным лабораторных исследований дифференцировать БА и ХОБЛ
5. Дифференциальная диагностика удушья при патологии сердца и легких
6. Дифференциальный диагноз удушья верхних и нижних дыхательных путей
7. Дифференциальная диагностика при кашлевом синдроме (легочные и внелегочные причины).
8. Какие методы инструментального исследования используют при дифференциальной диагностики кашля.
9. Лабораторные методы при дифференциальной диагностике кашля
10. Дифференциальная диагностика легочных причин кашля
11. Дифференциальная диагностика внелёгочных причин кашля
12. Дифференциальная диагностика при синдроме кровохарканья и легочного кровотечения.
13. Инструментальные методы диагностики и дифференциальной диагностики при кровохарканье.
14. Что такое ложное кровохарканье? Как его диагностировать
15. Инструментальные и лабораторные методы диагностики и дифференциальной диагностики ТЭЛА.
16. Отличия в терапии кровохарканья при ТЭЛА и кровохарканья по другим причинам.
17. Дифференциальная диагностика при синдроме боли в грудной клетке, тактика дифференциального диагноза.
18. Какие заболевания костно-мышечной системы могут вызвать боли в грудной клетке и их диагностика

19. Какие заболевания дыхательной системы вызывают боль в грудной клетке и их диагностика
20. Какие заболевания ЖКТ вызывают боль в грудной клетке и их диагностика
21. Какие заболевания сердечно-сосудистой системы вызывают боль в грудной клетке и их диагностика
22. Какие заболевания центральной и переферической нервной системы вызывают боль в грудной клетке и их диагностика
23. Дифференциальная диагностика при легочном инфильтрате (какие заболевания могут вызывать этот синдром).
24. Дифференциальный диагноз пневмонии и туберкулеза
25. Дифференциальный диагноз инфильтрации при онкологической патологии
26. Дифференциальная диагностика легочной диссеминации (классификация заболеваний)
27. Дифференциальная диагностика альвеолитов.
28. Дифференциальная диагностика васкулитов
29. Дифференциальная диагностика гранулематозов
30. Поражение легких при ревматической патологии

Г)Промежуточная аттестация 3 семестр

ТЕСТЫ 3 семестр (*-правильный ответ)

1. Округлая тень в легком может быть связана со всем кроме:

а) Туберкулома

б) Абсцесс

в) Опухоль

г) ИФА*

2. При обнаружении округлой тени в легком на ФЛГ какое исследование необходимо выполнить

а) УЗИ

б) КТ грудной клетки*

в) Плевральную пункцию

г) рентгенографию грудной клетки

3. На рентгенограмме грудной клетки выявлена округлая тень с нечеткими контурами и с увеличением внутригрудных лимфоузлов. Какой диагноз можно предположить

а) абсцесс

б) эхинококк

в) опухоль*

4. Транссудат образуется при всем, кроме

а) сердечная недостаточность

б) нефротический синдром

в) эмболия легочной артерии

г) цирроз печени

д) карциноматоз плевры*

5. Причиной эксудата в плевральной полости может быть

а) инфекция*

б) артериальная гипертензия

в) легочная гипертензия

г) повышение онкотического давления

6. Метод для диф. диагноза плеврита и гидроторакса

а) плевральная пункция*

б) рентген

в) УЗИ

7. При длительной субфебрильной температуре по вечерам нужно исключить

а) Туберкулез

б) Бронхоэктазы

в) Опухоль

г) Все перечисленное*

8. Какие анамнестические данные необходимо учитывать при выявлении причин субфебрилитета

а) наличие и характер фоновых заболеваний*

б) особенности питания

в) характер профессиональной деятельности

г) семейное положение

9. Причинами возникновения легочной гипертензии могут быть все кроме

а) ТЭЛА

б) хроническое легочное сердце

в) гипертоническая болезнь*

10. Каким инструментальным методом можно подтвердить легочную гипертензию

а) ЭКГ

б) УЗИ

в) ФЛГ

г) ЭХОКГ*

11. Какое из приведенных утверждений является «правильным» в отношении анафилактического шока

а) в случае возникновения жизненно опасных желудочковых аритмий
показано назначение пропранолола

б) препаратом выбора для лечения отека гортани является димедрол

в) адреналин следует использовать
только при отсутствии эффекта от антигистаминных средств

г) препаратом выбора для повышения артериального давления
является мезатон

д) препаратом выбора является адреналин*

12. Какие из перечисленных заболеваний не сопровождаются кровохарканьем

а) синдром Гудпасчера

б) плеврит*

в) митральный стеноз

г) тромбоэмболия легочной артерии

13.Характерными признаками легочного кровотечения являются

а) ярко-красный цвет крови*

б) цвета кофейной гущи

в) темная кровь в виде сгустков

г) наличие примеси пищи

14.Характерными клиническими признаками тромбоэмболии легочной артерии

являются

а) цианоз

б) одышка

в) набухание шейных вен

г) синусовая тахикардия

д) все перечисленное верно*

15. Факторами, предрасполагающими к тромбоэмболии легочной артерии, являются все кроме

а) тромбофлебит глубоких вен нижних конечностей

б) ранний послеоперационный период

в) ранняя активизация в постинфарктном периоде *

г) мерцательная аритмия при митральных пороках

16. К числу «неотложных» диагностических мероприятий при подозрении на тромбоэмболию легочной артерии необходимо отнести все кроме

а) ЭКГ

б) исследование функции внешнего дыхания*

в) рентгенографию грудной клетки

г) ангиопульмонографию

д) Д-димер

17. К числу неотложных мероприятий при лечении тромбоэмболии легочной артерии необходимо отнести

а) управляемую гипотонию

б) назначение бета-адреноблокаторов

в) введение гепарина*

18. Пневмоторакс может возникать при

а) буллезной эмфиземе легкого*

б) острой пневмонии

в) инфильтративном туберкулезе легких

г) эксудативном плеврите

19. Симптомы являются характерными для спонтанного пневмоторакса все кроме

а) связь с физической нагрузкой

б) медленно нарастающий дискомфорт за грудиной*

в) холодный пот

г) боль, усиливающаяся при дыхании

20. Факторами, предрасполагающими к развитию астматического статуса, являются все кроме

а) обострение хронического бронхита

б) проведение диагностических скарификационных проб

в) злоупотребление эуфиллином*

г) отмена гормональной терапии

д) острая респираторная вирусная инфекция

21. Для развития астматического статуса характерно

а) нарастающее по интенсивности удушье и исчезновение хрипов и дыхательных шумов над легкими*

б) хороший эффект бета-2-адреностимуляторов

в) продуктивный кашель

г) притупление перкуторного тона

22. Какое из перечисленных сочетаний терапевтических мероприятий целесообразно использовать в лечении астматического статуса

1 - рифампицин + но-шпа + постоянная кислородотерапия

2 - стрептокиназа + реланиум + эуфиллин

3 - гидрокортизон + ингаляция закиси азота

* 4 - гидрокортизон + эуфиллин + гепарин

5 - беротек + адреналин + эуфиллин

23. Что из перечисленного наиболее информативно <для подтверждения> диагноза при подозрении на спонтанный пневмоторакс

а) исследовать газовый состав крови

б) провести ультразвуковое исследование грудной клетки

в) снять ЭКГ для выявления признаков перегрузки правых отделов сердца

г) сделать рентгенограмму грудной клетки*

д) провести диагностическую плевральную пункцию

24. В результате определенного патологического процесса у больного наступило уплотнение альвеоллярно-капиллярной мембраны. Диффузия какого газа уменьшится в результате этого в наибольшей степени

а) кислорода*

б) углекислого газа

в) диффузия кислорода и углекислого газа уменьшится в одинаковой степени

г) уплотнение мембраны не отразится на диффузии газов

25. Все положения, касающиеся дистресс-синдрома взрослых (шокового легкого), являются верными, за исключением

а) ДС может развиваться после массивных гемотрансфузий

б) в патогенезе гипоксемии ведущее значение имеет увеличение альвеолярного шунтирования крови

в) характерна прогрессирующая гиперкапния*

г) ДС часто осложняется вторичной бактериальной инфекцией

д) характерно нарушение продукции сурфактанта

26. Что из перечисленного необходимо сделать «в первую очередь» при подозрении на спонтанный пневмоторакс

а) исследовать газовый состав крови

б) провести ультразвуковое исследование грудной клетки

в) снять ЭКГдля выявления признаков перегрузки правых отделов сердца

г) выполнить рентгенограмму грудной клетки*

д) провести диагностическую плевральную пункцию

27. Все из перечисленного является характерным для «ранней» стадии тромбоэмболии «крупного ствола» легочной артерии, за исключением

а) синкопального состояния

б) давящих болей в грудной клетке

в) одышки

г) "плевральных" болей *

д) акцента 2-го тона на легочной артерии

28. Что из перечисленного относительно лечения инфекционно-токсического шока у больного с пневмонией является <неверным>

а) требуется введение больших количеств жидкости под контролем центрального венозного давления

б) допамин для повышения сосудистого тонуса имеет преимущества перед норадреналином

в) маннитол и фуросемид могут использоваться для профилактики повреждений почечных канальцев

г) кортикостероиды противопоказаны в связи с опасностью дальнейшей генерализации инфекции*

29. У больного 56 лет на фоне обострения хронического обструктивного бронхита диагностирован закрытый левосторонний пневмоторакс с коллабированием легкого на 40%, сопровождающийся болевым синдромом и значительными проявлениями дыхательной недостаточности. Врачебная тактика у этого больного предполагает

а) обезболивание и дренирование плевральной полости*

б) обезболивание и отсасывание воздуха из плевральной полости без установления дренажа

в) обезболивание и ингаляция кислорода и выжидательная тактика в отношении дренирования плевральной полости

30. У 64-летней женщины с ожирением на четвертые сутки после холецистэктомии внезапно появились интенсивные, "плеврального" характера боли в левой половине грудной клетки. Что из перечисленного наиболее информативно в плане подтверждения диагноза тромбоэмболии легочной артерии

а) ангиопульмонограмма с признаками сосудистого дефекта*

б) повышение активности лактатдегидрогеназы и билирубина при нормальной активности аланинаминотрасферазы

в) парциальное давление кислорода в артериальной крови 60 мм рт.ст.

г) рентгенограмма легких со сгущением легочного рисунка

д) отклонение электрической оси вправо на ЭКГ

Вопросы 3 семестр.

1. Клиническая смерть (остановка сердца, остановка дыхания) диагностика и оказание медицинской помощи

2. Острая дыхательная недостаточность, приступ апноэ диагностика и оказание медицинской помощи

3. Декомпенсация хронической дыхательной недостаточность, диагностика и оказание медицинской помощи

4. Анафилактический шок диагностика и оказание медицинской помощи

5. Этиология и патогенез анафилактического шока.

6. Обструктивный синдром (в том числе приступ удушья при БА) диагностика и оказание медицинской помощи.

7. Астматический статус диагностика и оказание медицинской помощи.

8. Причины возникновения астматического статуса.

9. Синдром внутригрудного напряжения (пневмоторакс, эмпиема плевры, пиопневмоторакс), диагностика и оказание медицинской помощи

10. Кровохарканье и легочное кровотечение, дифференциальная диагностика с ТЭЛА, диагностика и оказание помощи при ТЭЛА.

11. Кровохарканье и легочное кровотечение, дифференциальная диагностика с ТЭЛА, диагностика и оказание помощи при кровохарканье.

12. Респираторный дистресс синдром, диагностика и оказание медицинской помощи

13. Отек легких кардиогенный и не кардиогенный, дифференциальная диагностика и оказание медицинской помощи при кардиогенном отеке легких.

14. Отек легких кардиогенный и не кардиогенный, дифференциальная диагностика и оказание медицинской помощи при кардиогенном отеке легких

15. Аспирационный синдром, закрытая травма грудной клетки, диагностика и оказание медицинской помощи

16. Дифференциальная диагностика синдрома округлой тени в легком (учитывая клинику инструментальное и лабораторное исследование).

17. Инструментальные и лабораторные методы дифференциальной диагностики синдрома округлой тени в легком

18. Тактика ведения больных с синдромом округлой тени

19. Дифференциальная диагностика при полостных образованиях в легком.

20. Инструментальные и лабораторные методы дифференциальной диагностики синдрома полости в легком.

21. Дифференциальная диагностика при выпоте в плевральную полость.

22. Дифференциальная диагностика гидроторакса и плеврита.

23. Инструментально-лабораторные методы диагностики выпота в плевральную полость

24. Причины гидроторакса и плеврита.

25. Тактика ведения больных с выпотом в грудной клетке.

26. Дифференциальная диагностика при лихорадке неясного генеза (классификация лихорадок неясного генеза)

27. Тактика обследования больного с лихорадкой неясного генеза.

28. Тактика ведения больных с лихорадкой неясного генеза.

29. Лихорадка неясного генеза в практике врача пульмонолога.

30. Дифференциальный диагноз субфебрилитета неясного генеза.