ФУНКЦИОНАЛЬНАЯ АНАТОМИЯ ВЕНОЗНОЙ СИСТЕМЫ

Доцент
Хайруллина
Татьяна Петровна

I.Единство формы и функции в строении венозной системы.

Общие данные о венозной системе.

Vena cava superior

Vena portae

Vena cava inferior

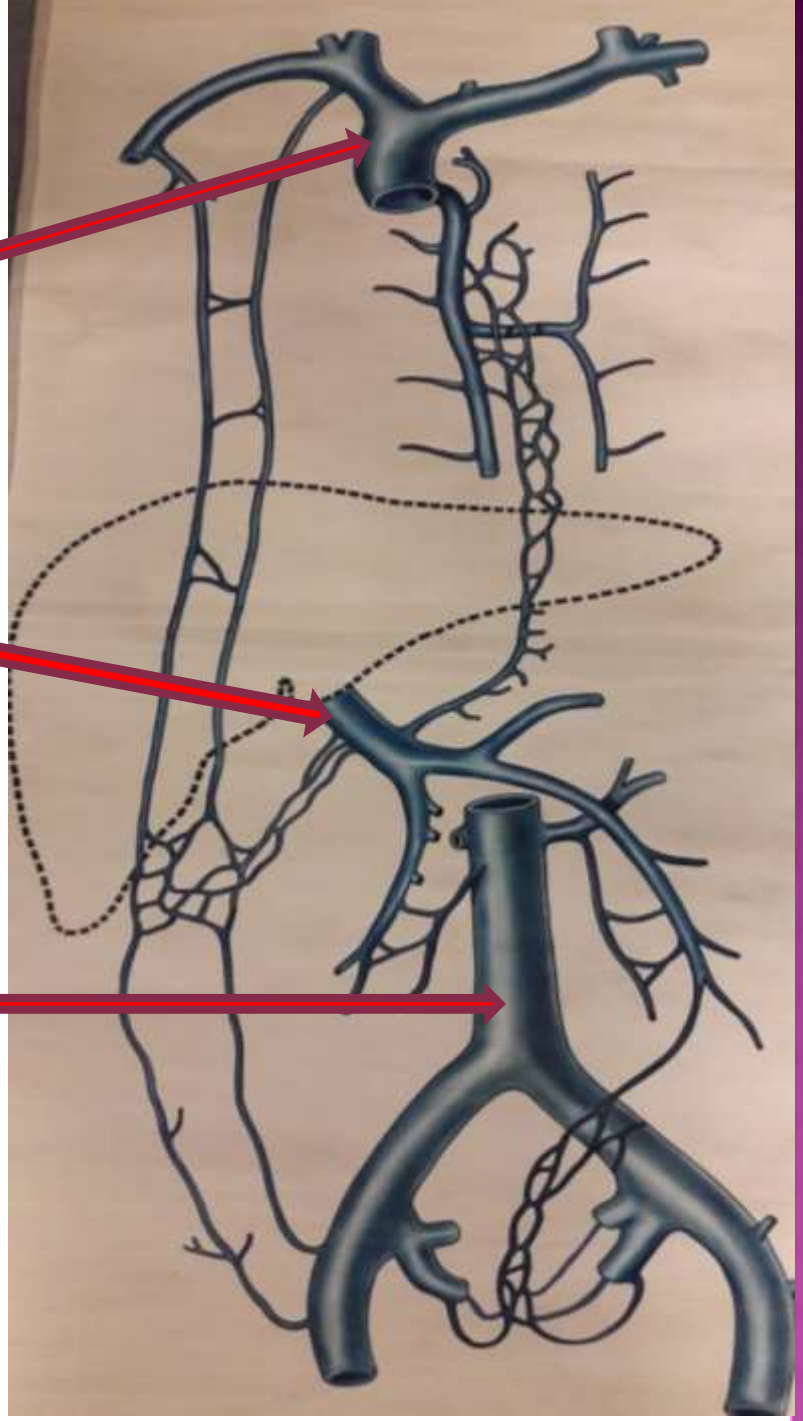

Vena portae

Vena mesenterica superior

Vena lienalis

Vena mesenterica inferior

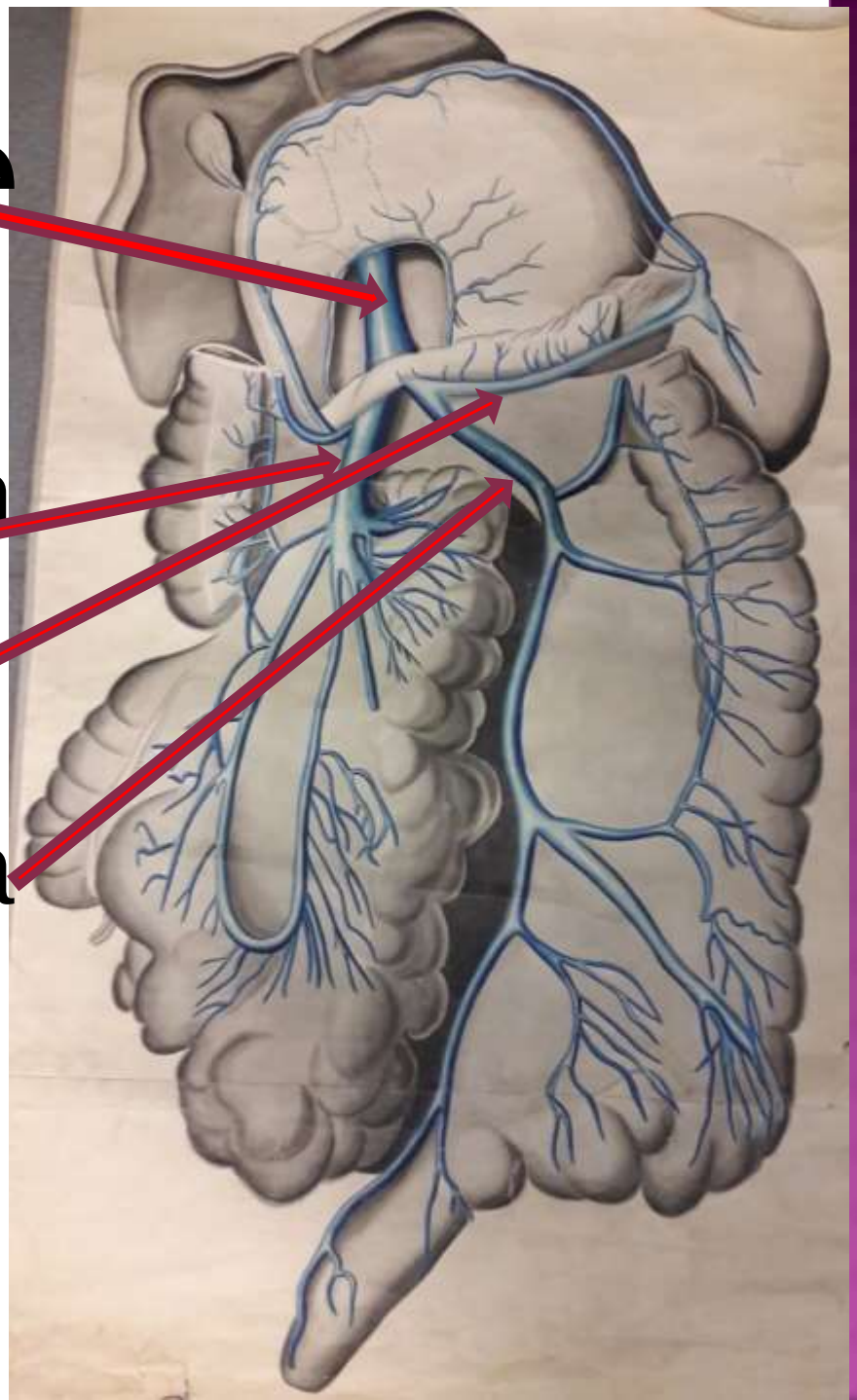

При рассмотрении венозной системы следует чётко различать понятия «корней» и «притоков ». «Корни» вены – это сосуды, после слияния которых вена получает своё название. «Притоки» вены – сосуды, которые вливаются в сформированную вену на её протяжении.

Корни верхней полой вены:

Плечеголовные вены

Приток верхней полой вены:

Непарная вена

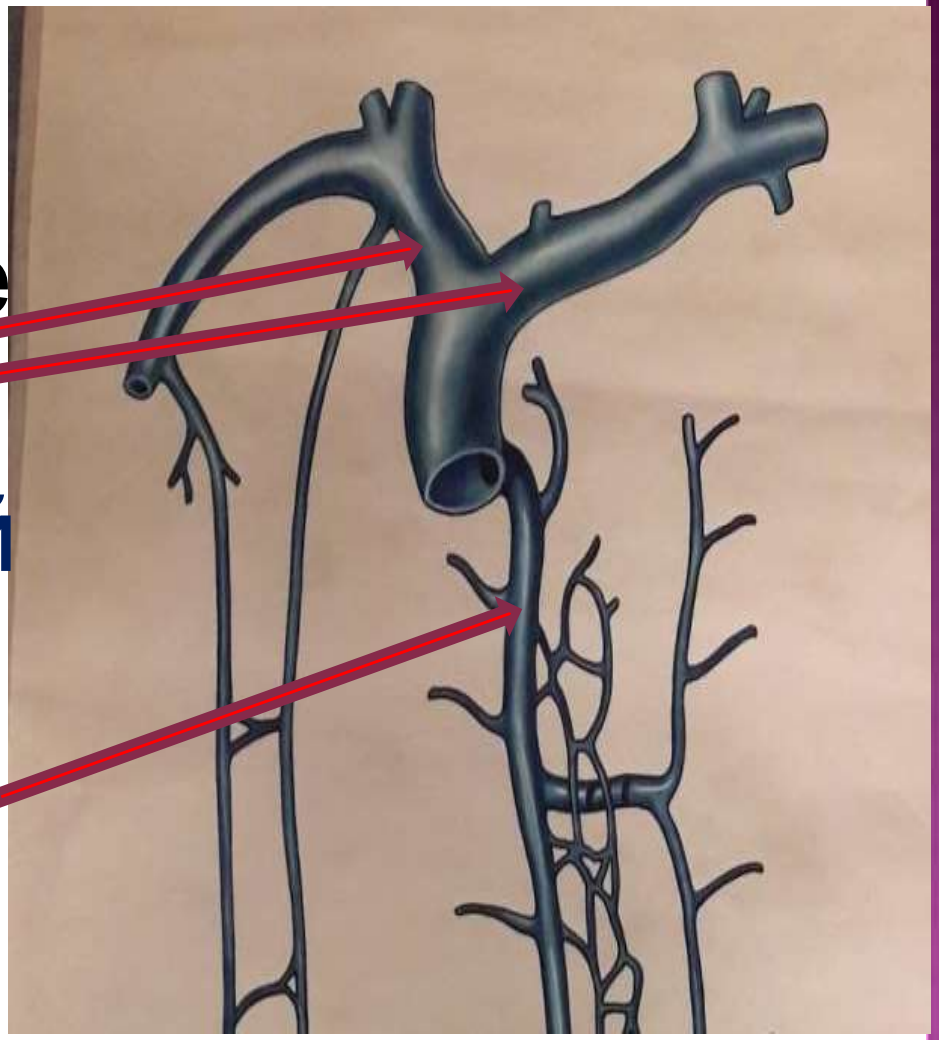

Функции венозной системы.

1.Возврат венозной крови к сердцу.

Венозный приток к сердцу = сердечный выброс (ударный объём крови)

2.Депонирующая функция

Венозная система может аккумулировать большое количество крови, особенно в венах брюшной полости.При шоковых состояниях в них может депонироваться до 60-80% общего количества крови, вследствие этого развивается острая анемия многих важных органов.

- Благодаря изменению ёмкости своих депо венозная система принимает активное участие в продвижении и распределении крови.Это имеет огромное значение при таких состояниях , как большая нагрузка, кровопотеря и сердечная недостаточность.Если при напряжённой работе необходимо улучшить кровоснабжение мышц, то кровь поступает в общую циркуляцию из венозных депо.

Различные,как пассивные, так и активные,колебания ёмкости венозной системы оказывают влияние на наполнение сердца и, следовательно, на ударный объём крови.

Снижение ёмкости венозных депо на 2-3%,по данным физиологов(Folkov) , приводит к повышению сердечного выброса почти вдвое.

Это позволило им признать , что венозная система является своего рода приспособительной «форкамерой» сердечного насоса.

3.Участие в обменных процессах(обмен-ная функция).

4.Во многих венозных структурах имеются обширные рефлексогенные зоны.

Функция отдельных венозных образований не сводится к оттоку крови от органов, она более сложная.

А.Н.Максименков обратил внимание на то, что многие структуры венозной системы участвуют в регуляции кровообращения тех органов, в тканях которых они находятся.

Особое место среди синусов твёрдой мозговой оболочки занимает пещеристая пазуха, которая морфологически и функционально взаимосвязана с a. carotis interna. Экспериментальные данные показали, что «пульсация венозной крови в пазухе синхронна с артериальным пульсом,а выключение внутрисинусового участка артерии ведёт к нарушению венозного кровотока, как в пещеристой пазухе, так и в других сосудах, отводящих кровь из полости черепа.»

Поэтому пещеристый синус можно рассматривать как «венозное сердце», активно помогающее венозному оттоку из полости черепа.По образному выражению А.Н.Максименкова этот синус представляет «контрольный пост», рецепторы которого отмечают все изменения химизма крови.Многие считают кавернозный синус важной рефлексогенной зоной, которая участвует в регуляции мозгового кровообращения, а также уровня артериального и венозного давления.

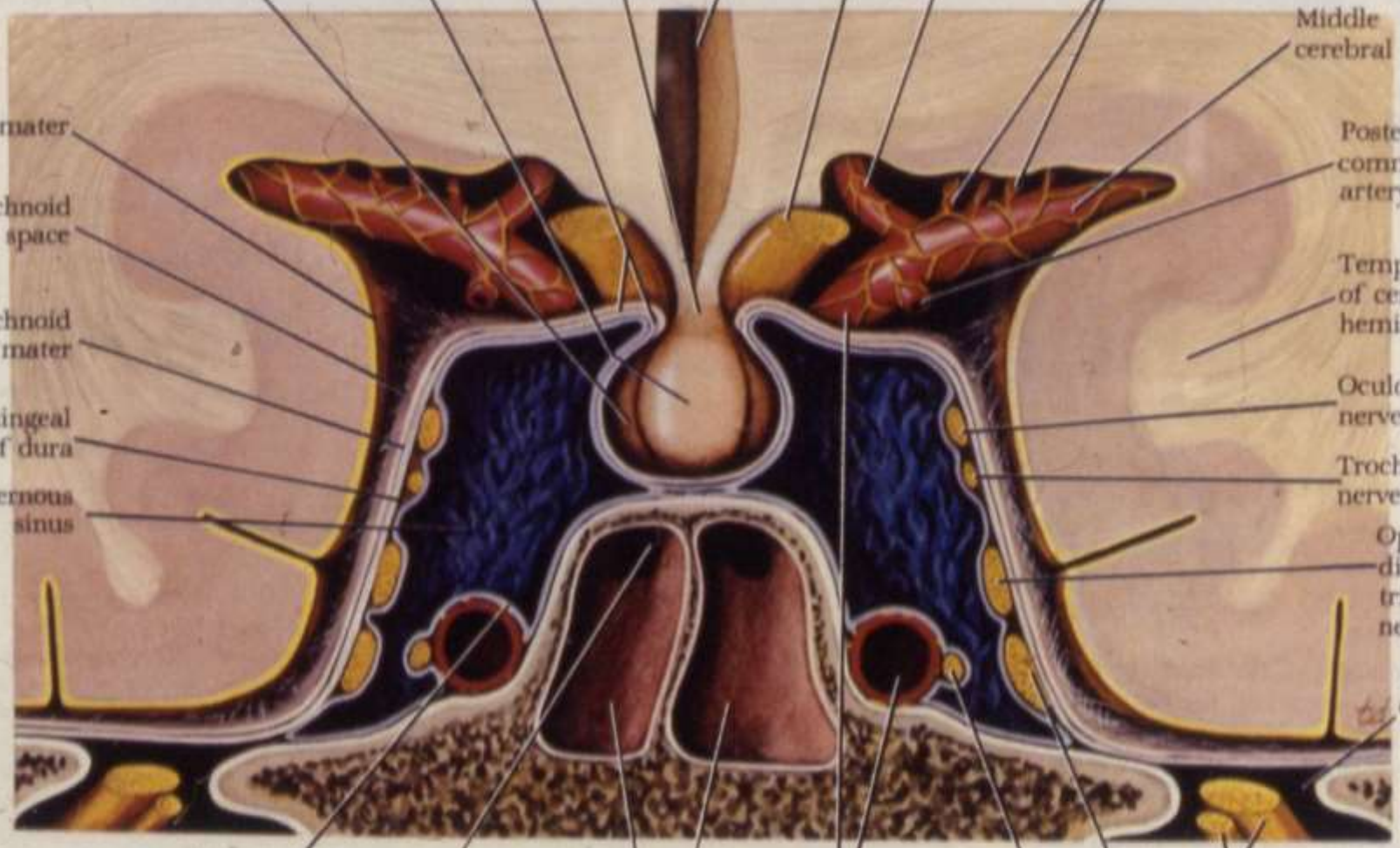
Third ventricle
Diaphragma sellae
Optic tract
Infundibulum
Posterior lobe of hypophysis cerebri
Anterior cerebral artery
Anterior lobe of hypophysis cerebri
Perforating arteries
Middle cerebral artery
Pia mater
Posterior communicating artery
Subarachnoid space
Temporal lobe of cerebral hemisphere
Arachnoid mater
Oculomotor nerve
Meningeal layer of dura
Trochlear nerve
Cavernous sinus
Ophthalmic division of trigeminal nerve
Foramen ovale
Carotid sympathetic nerve plexus
Mandibular division of trigeminal nerve
Internal carotid artery
Opening of sphenoidal sinus into sphenoethmoidal recess of nasal cavity
Maxillary division of trigeminal nerve
Sphenoidal air sinuses
Abducent nerve

5.Транспорт гормонов и физиологически активных веществ.

Развитие венозной системы.

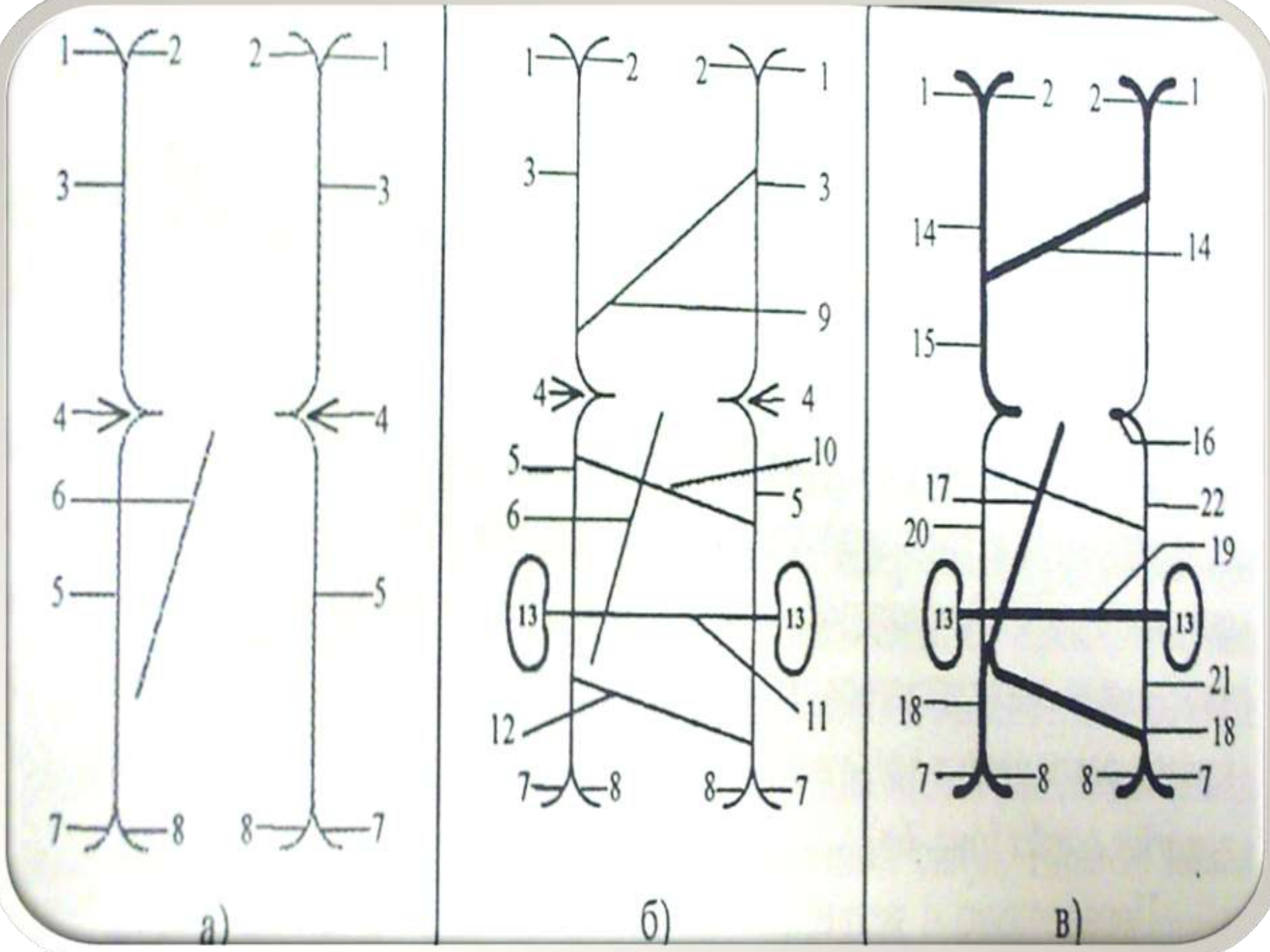
1
2
3
4
5
6
7
8
9
10
11
12
13
14
15
16
17
18
19
20
21
22
а)
б)
в)

Аномалии развития венозной системы.

Vena cava superior dextra.

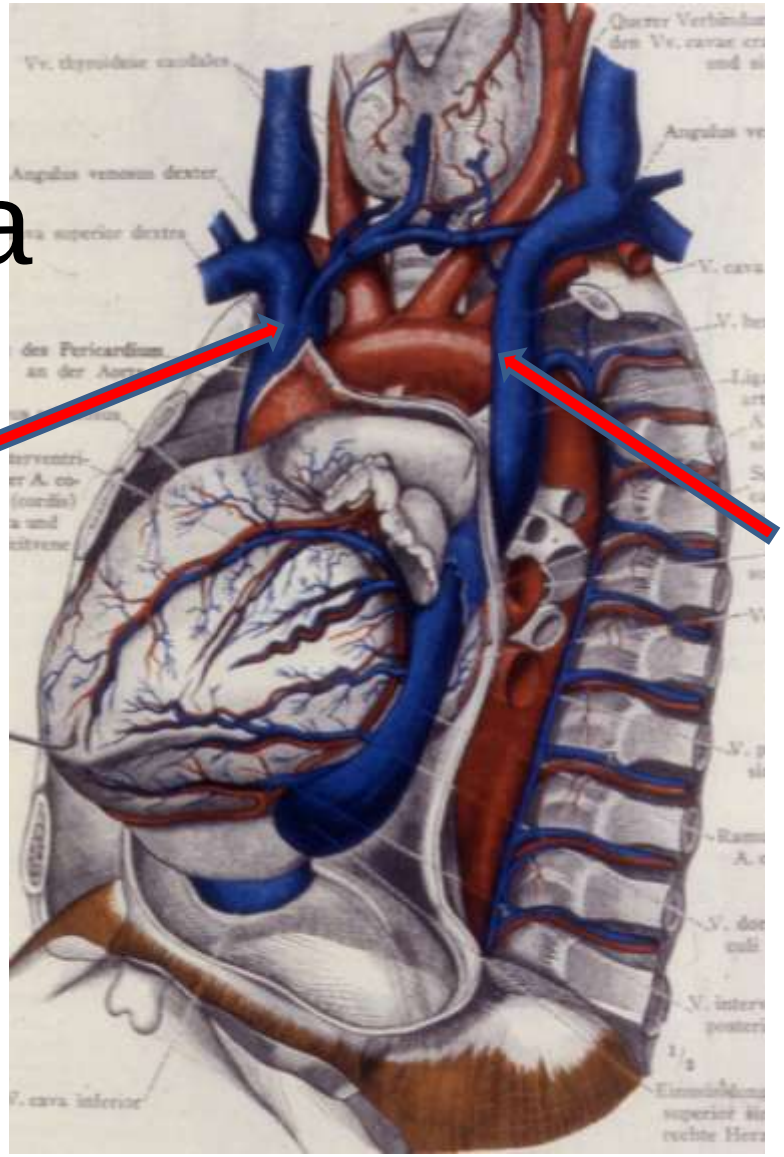

Vena cava superior sinistra

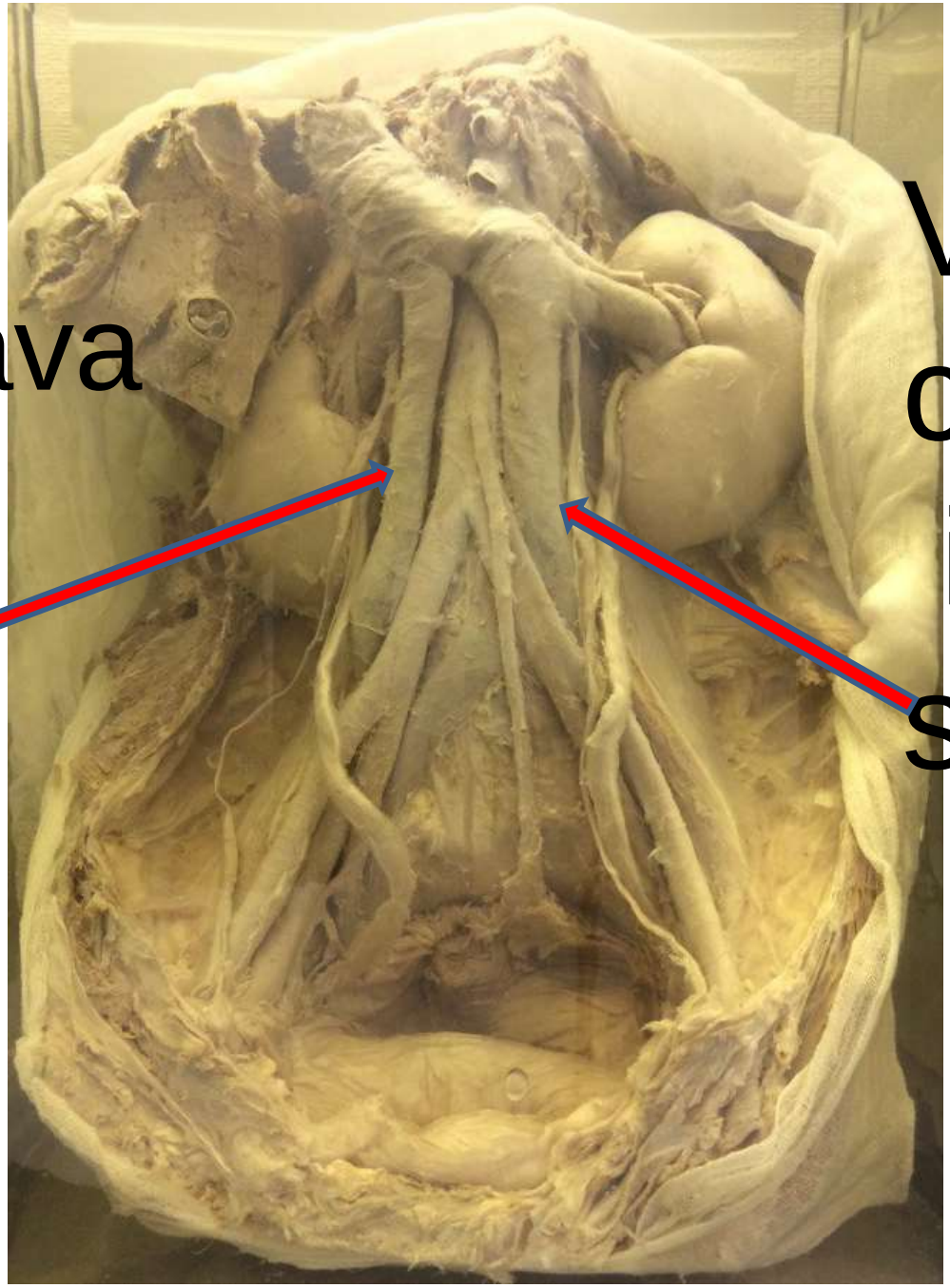
Vena cava inferior dextra
Vena cava inferior sinistra

Особенности строения венозной системы.

1.**Диспропорция ёмкости венозной** и **артериальной систем**. Общая вместимость вен в 4 раза больше, чем вместимость артерий.

Vasa ovarica dextra.

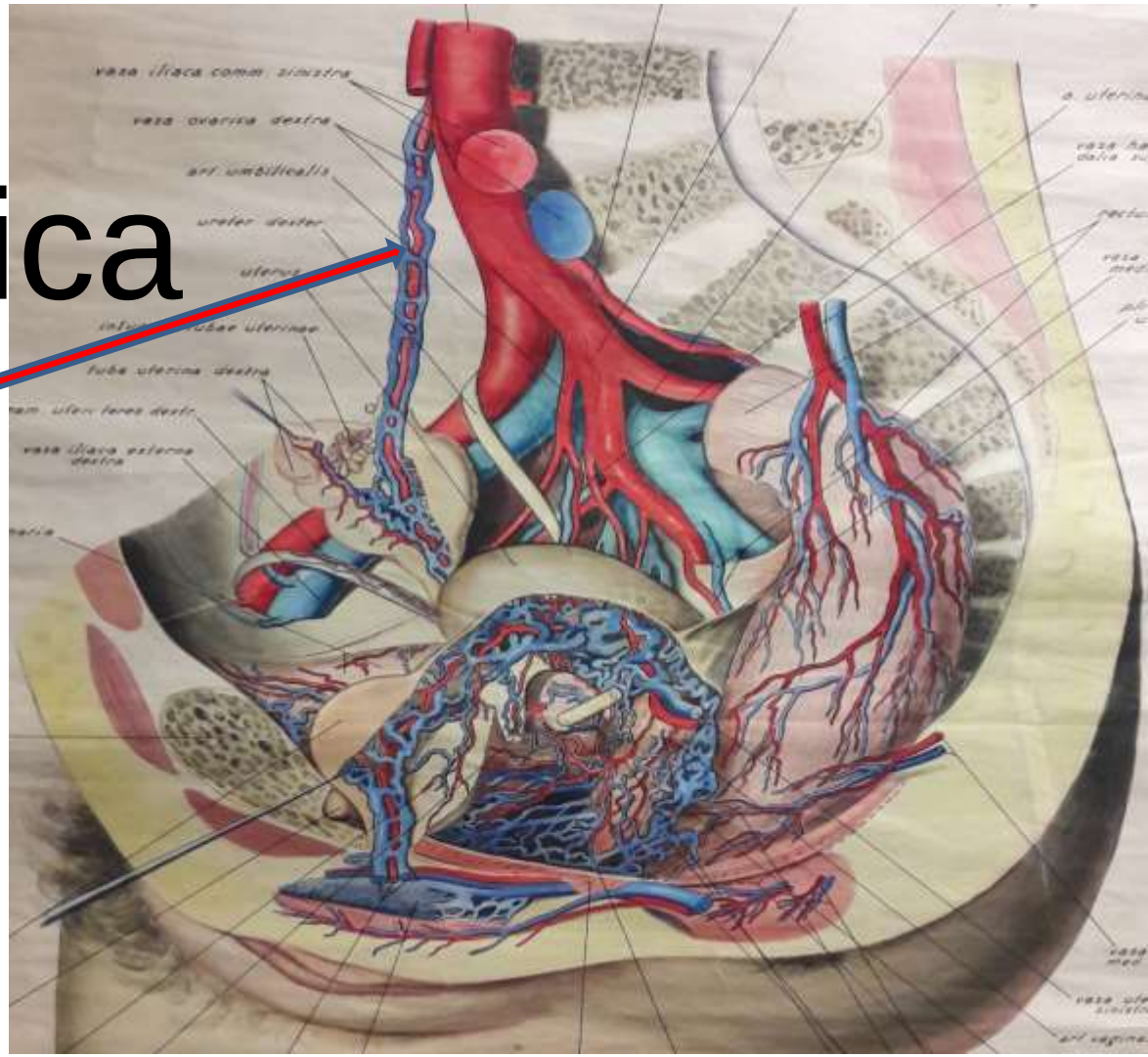

A.Testicularis и V.Testicularis , которая образует лозовидное сплетение вокруг артерии.

Оно называется plexus pampiniformis.

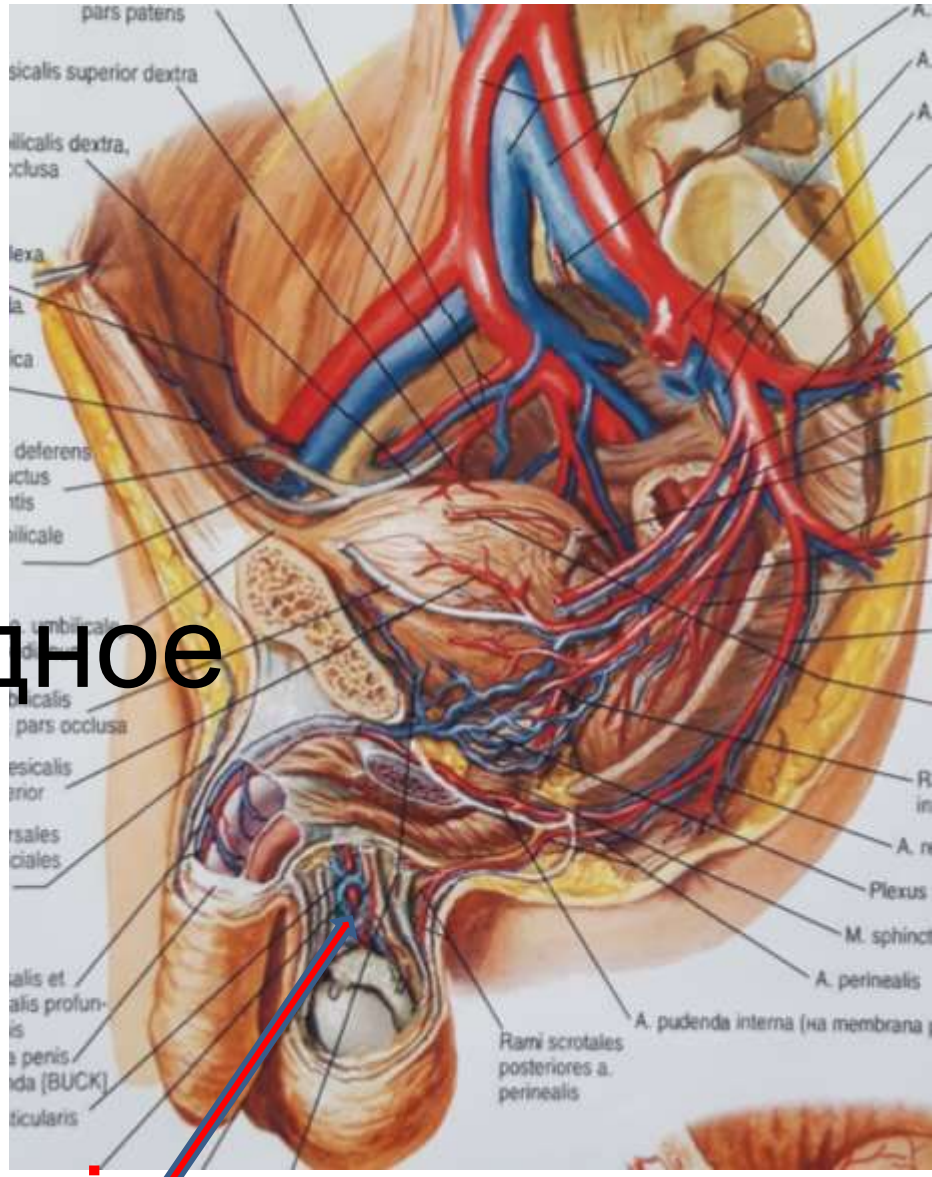

2.Наличие огромного количества анастомозов.

3.Венозная система на своём пути образует ряд мощных сплетений, сетей, множество разного рода синусов, пазух,т.е. резервуаров, «озёр».

4.Венозная сосудистая сеть отличается широко выраженной индивидуальной вариабельностью.

Это используется для идентификации личности по рисунку вен.

Специфические черты строения венозной системы, которые создают диспропорцию артериального и венозного русел.

1.Поверхностные вены.

Vena saphena magna

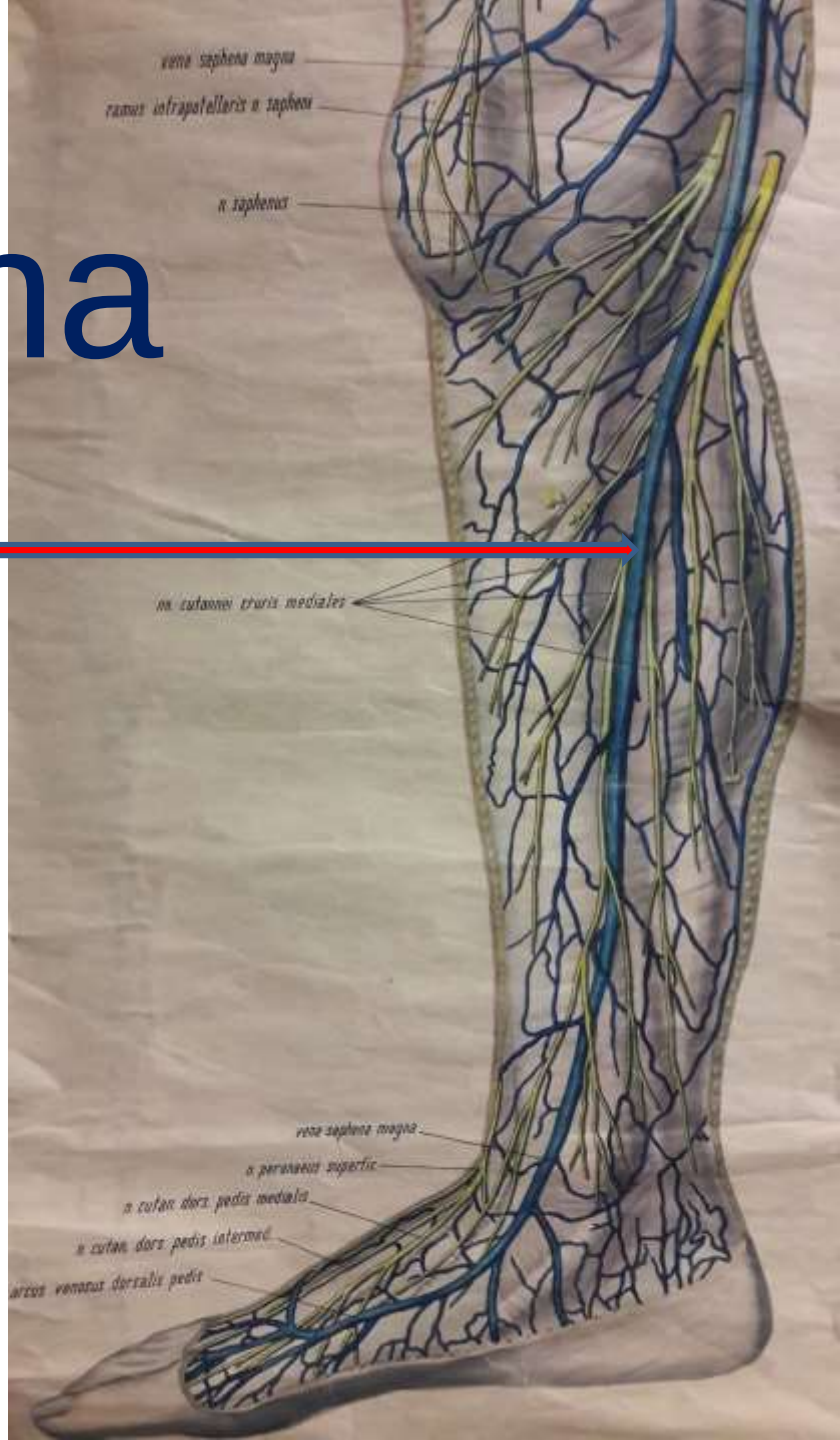

2.Глубокие вены , сопровождающие артерии , в большинстве случаев двойные.

A.brachialis

V.v. brachiales

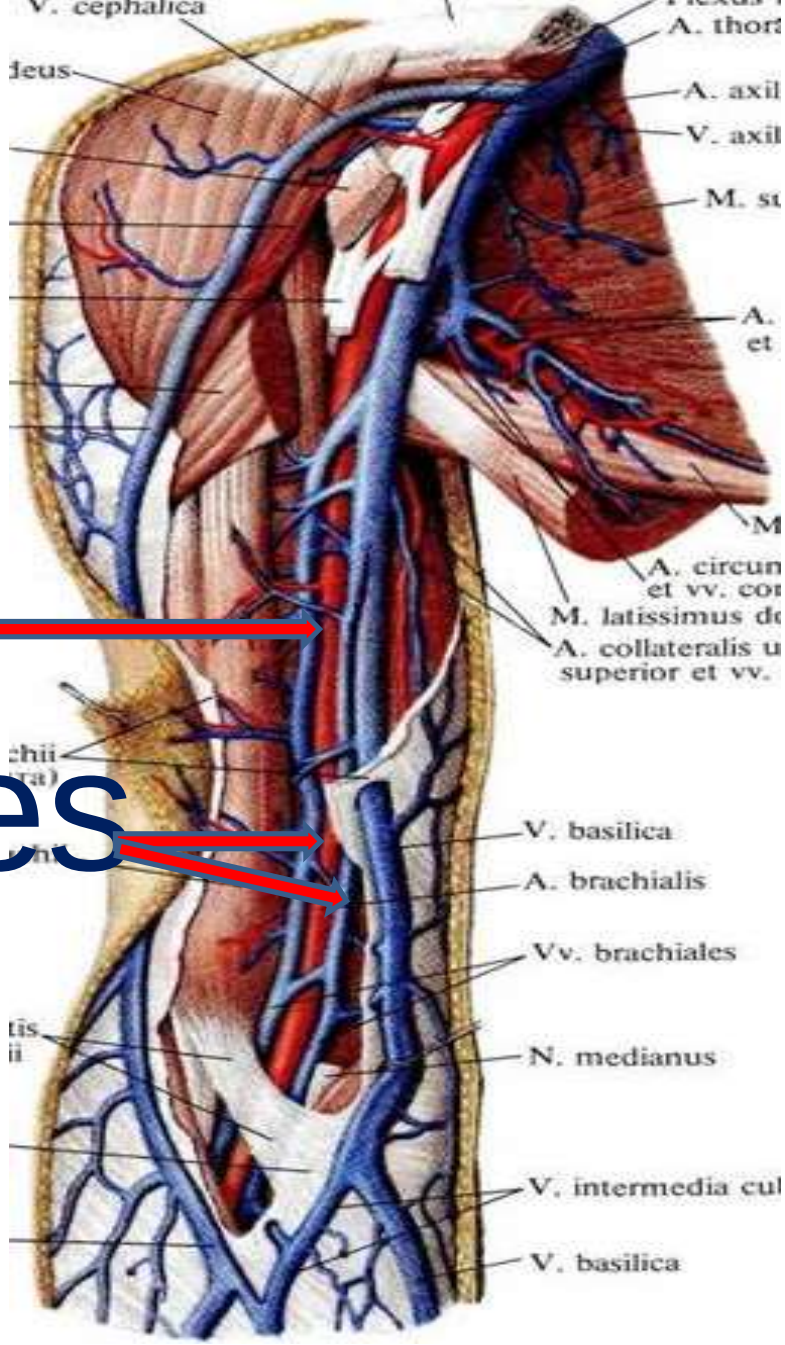

3.Вены часто имеют больший диаметр, чем артерии.

V.jugularis interna

A.carotis communis

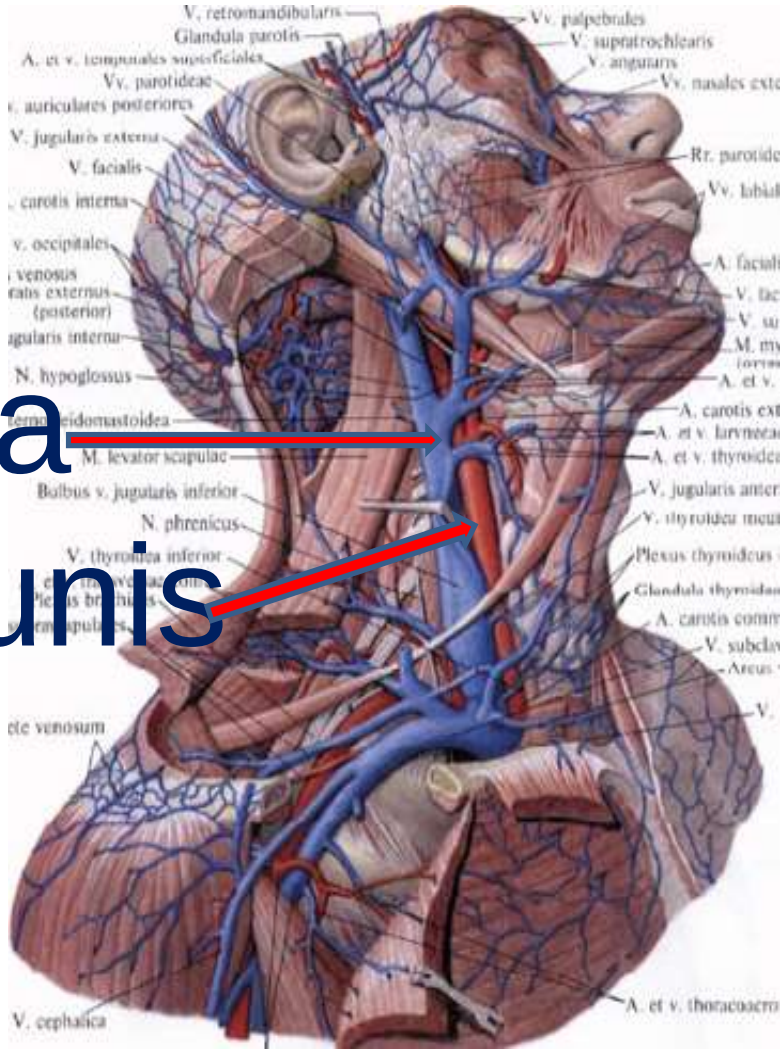

4.Наличие венозных сплетений.

Plexus venosi vertebrales externi.

Plexus venosi vertebrales externi et interni.

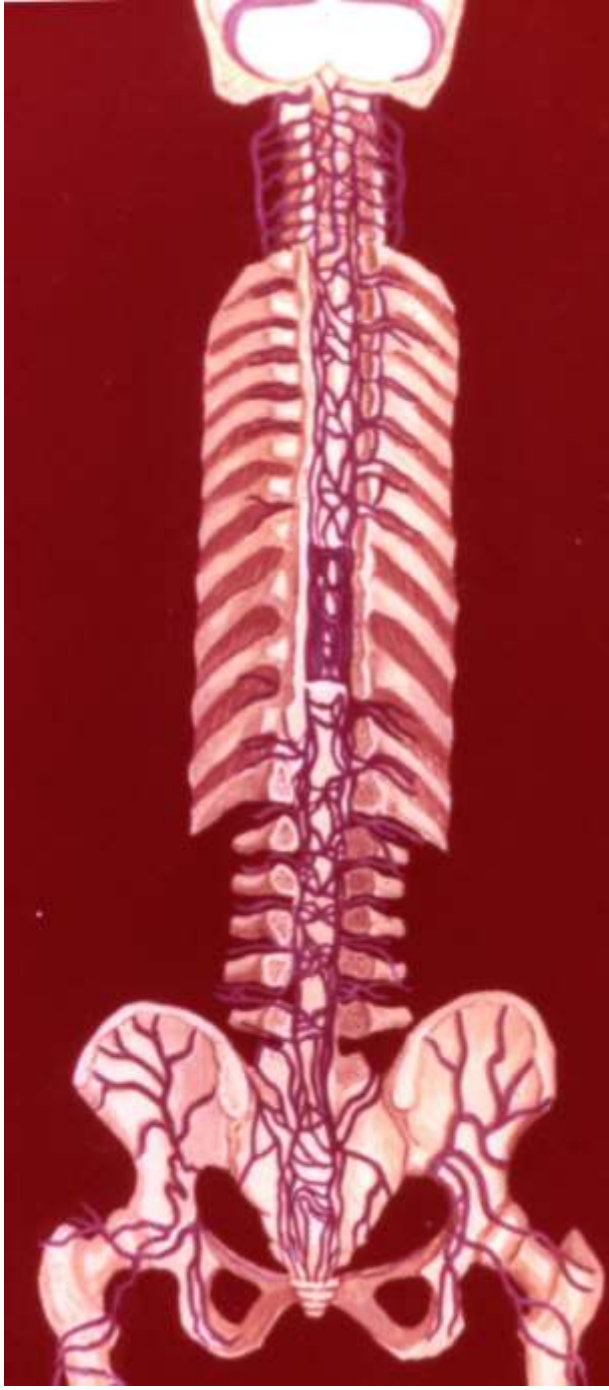

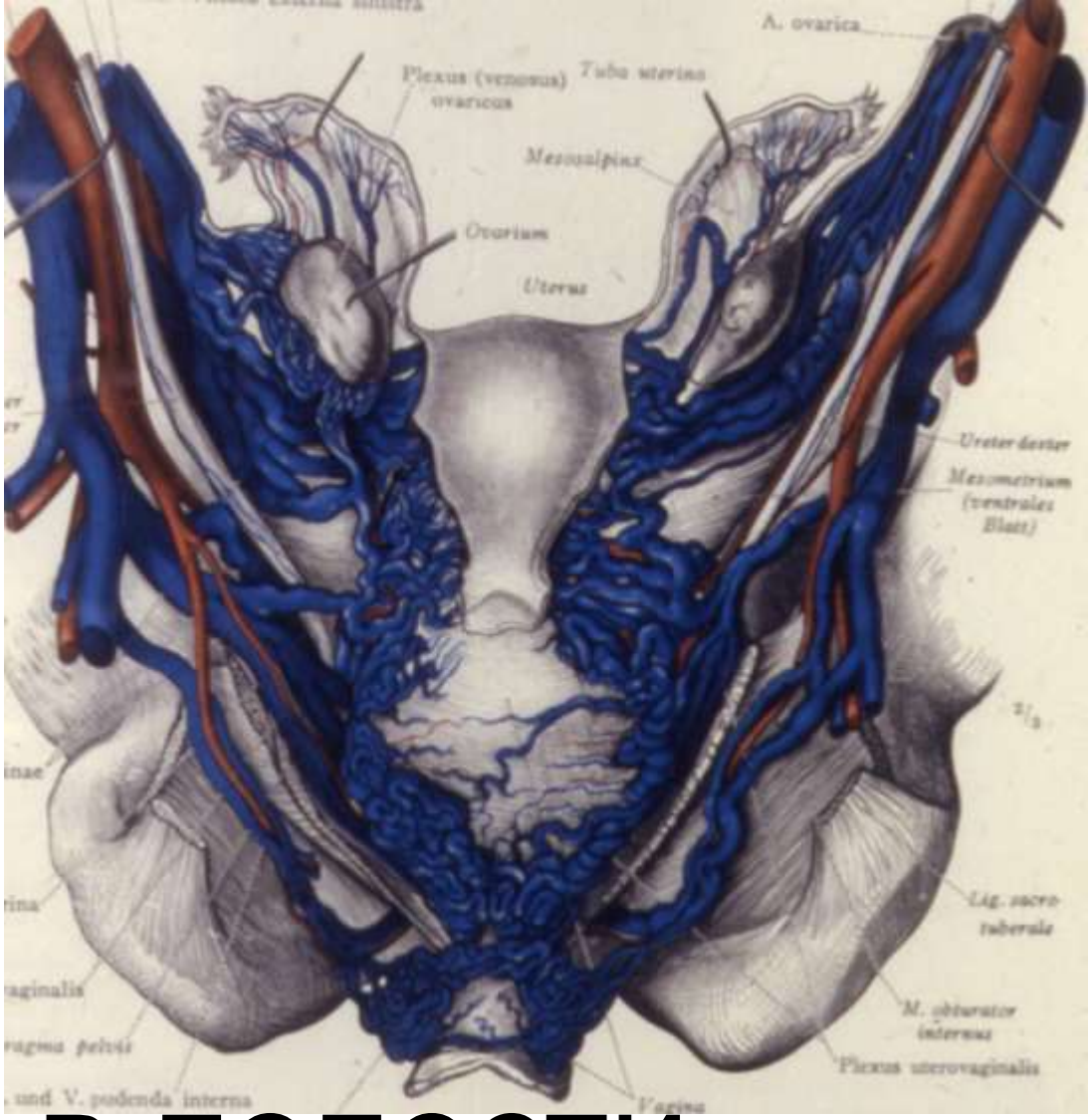

Венозные сплетения в полости малого таза женщины.

5.Наличие венозных сетей.

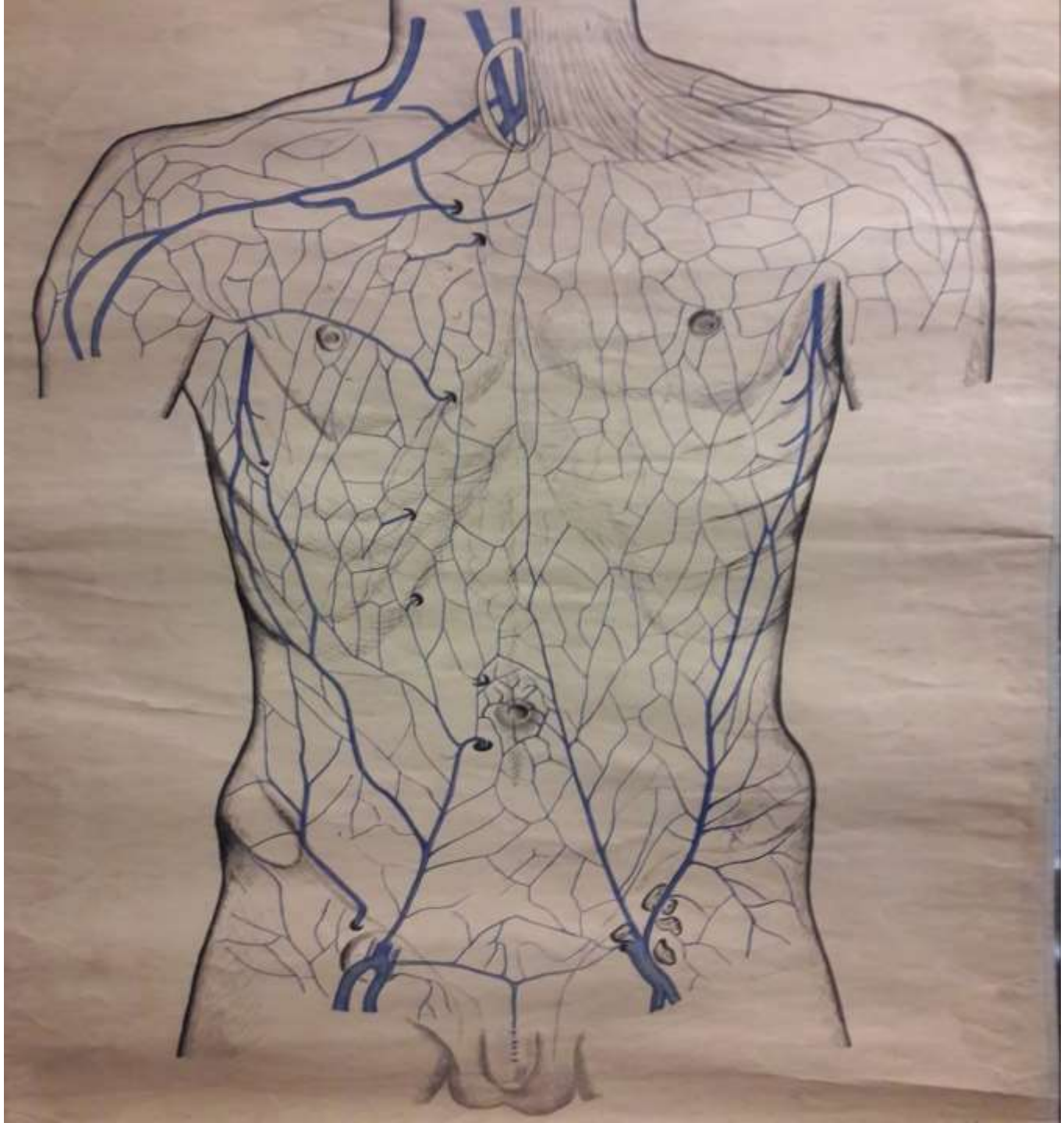

6.Наличие синусов.

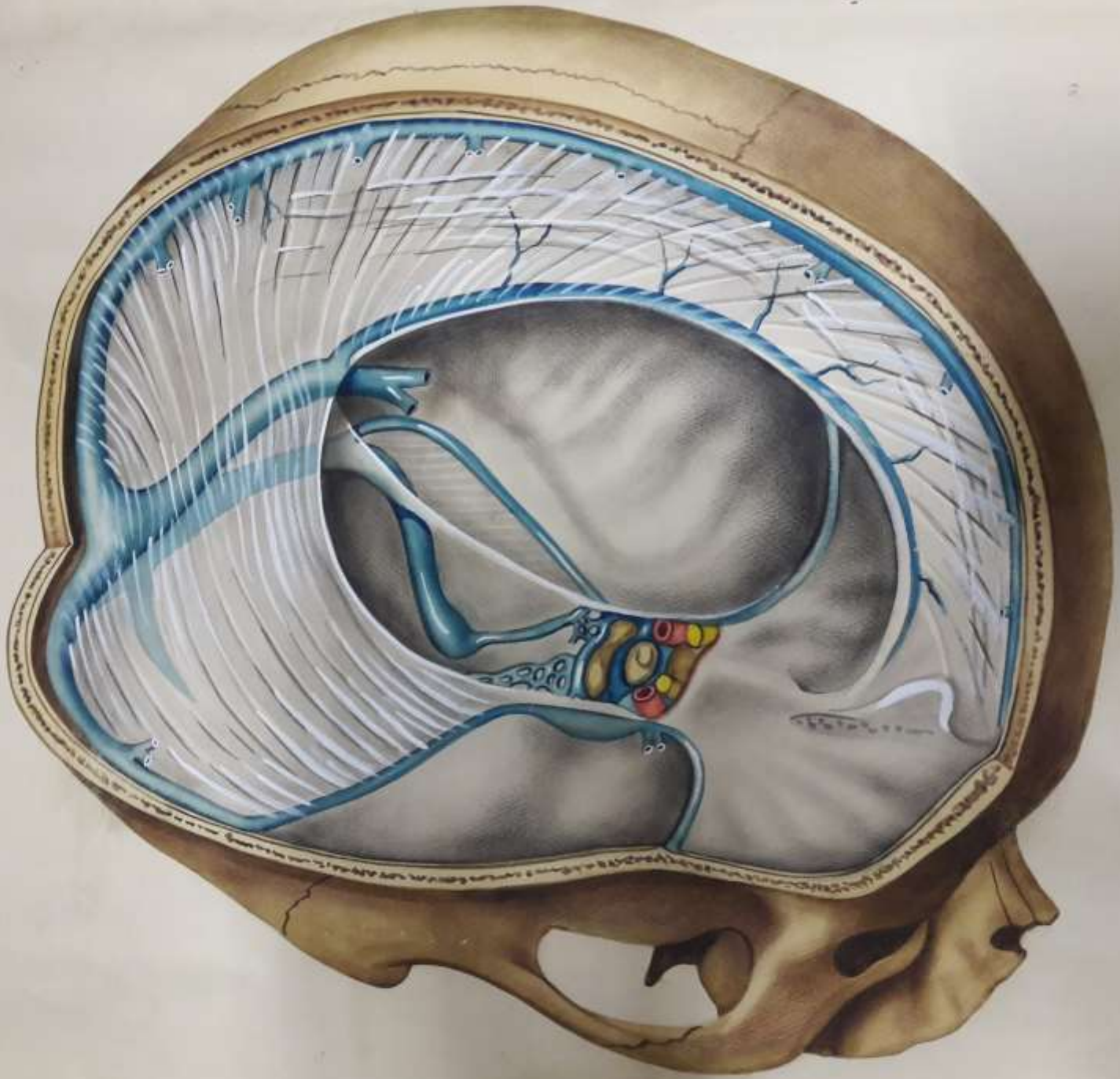

В интактной венозной системе строго направленный ток крови по венам обусловлен эффективной деятельностью ряда физиологических механизмов.

Решающим фактором является сообщаемая сердцем механичес-кая энергия движе-ния крови.Она называется vis a tergo.

Помимо этой постоянно действующей силы движение крови обеспечивается ещё некоторыми периодически действующими силами:

1.Присасывающая сила сердца.
Она называется
Vis a fronte.

2.Венозный тонус.

3.Дыхательный насос.

4.Мышечный насос.

5.Артериальная пульсация.

Уже в конце XVIII века John Hunter высказал мысль о том, что движению крови в некоторых венах помогает пульсация артерий.

Пульсацию прилежащей артерии как причину движения венозной крови рассматривал Биша (Bichat, 1801).

В 1837 году King писал, что «…когда артериальный импульс действует на поверхность (на стенку) такого сосуда , как сопровождающая вена … нет более эффективной силы циркуляции в венах, особенно на конечностях».

М.В.Яновский (1914) рассматривал этот механизм венозного кровотока как «периферическое сердце».

F.Kiss(1957) уточняет, что влияние пульсации артерии на вены тем больше, чем теснее анатомические взаимоотношения соответствующих артерий и вен и чем плотнее соединительнотканный футляр , окружающий сосудисто – нервный пучок.Пульсация артерий , передаваясь на стенку вен , способствует перемещению крови к сердцу.

В.Н.Ванков (1968) отметил, что стенка плечевой и бедренной вен в области соприкосновения с артерией наиболее тонка, имеет только один мышечный слой, тогда как в свободной части – 2-4 слоя.

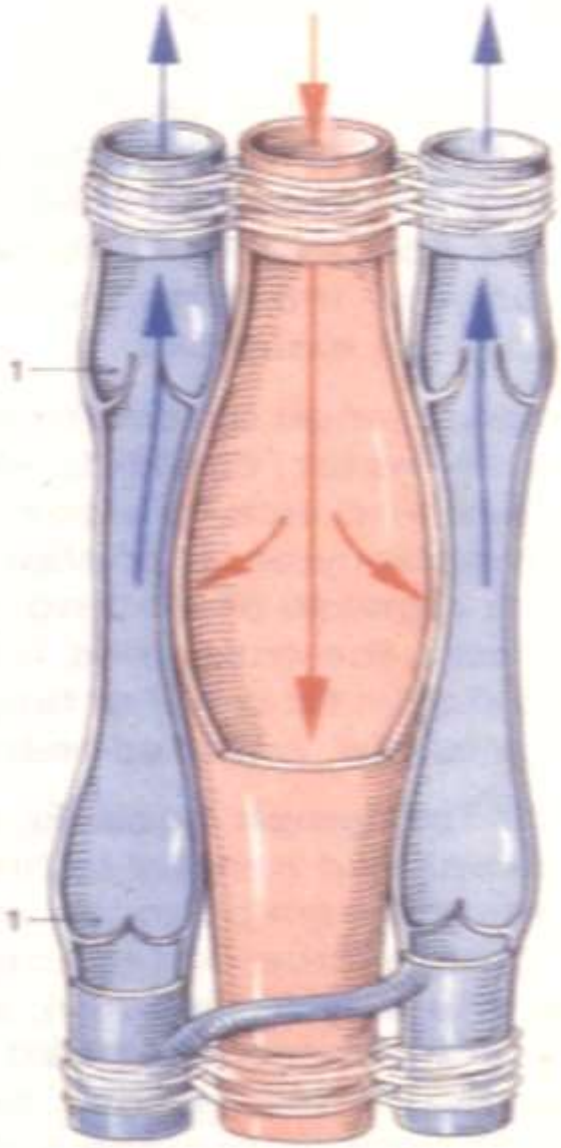
1
1

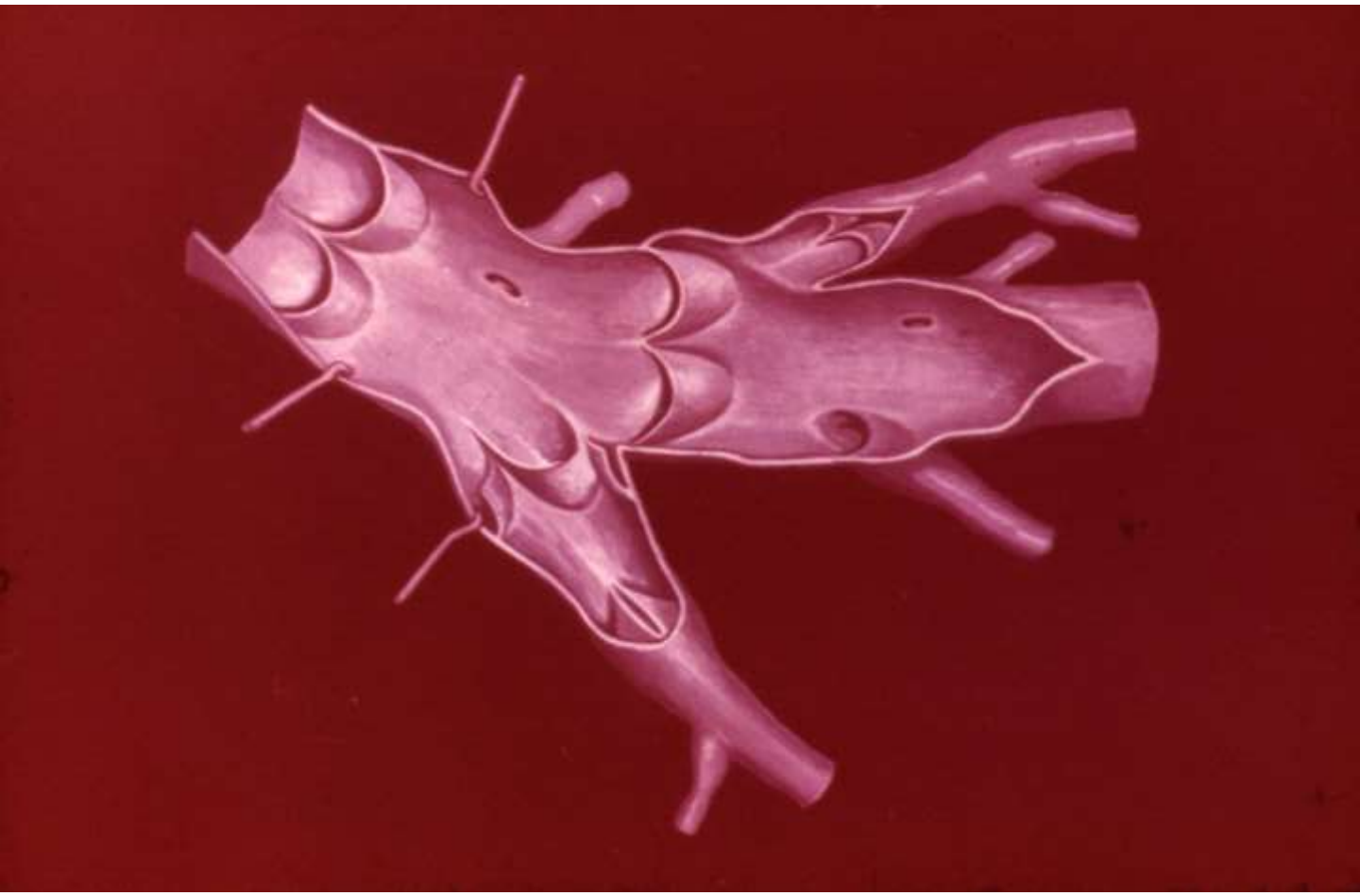

Влияние экстремальных факторов на строение артериальной стенки.

К экстремальным факторам относятся:

гравитационные перегрузки,
гипокинезия,
гиподинамия,
ионизирующая радиация,
гипербария,
дефицит питания.

Гипокинезия

При этом происходят следующие явления: развивается ***застой*** в vasa vasorum т.е. в ГМЦР; идет усиленное образование волокнистых компонентов – ***коллагенизация***; становится больше эластических волокон в мышечной оболочке т.е. ***гиперэластоз***.

Коллагенизация и гиперэластоз – это эластофиброз.

А кроме того, развивается ***атрофия миоцитов*** в средней оболочке.

Все эти проявления соответствуют старению сосудистой стенки.

Все описанные изменения являются неспецифическими, т.е. однотипные во всех сосудах. Они особенно выражены в артериях мышечного типа, например в бедренной артерии. Наименьшие изменения, а точнее их просто нет, наблюдаются в тех артериях, которые имеют направление своего хода перпендикулярно оси тела, например почечная артерия.

Аорта и лёгочный ствол в разной степени подвержены влиянию гипокинезии: большие изменения наблюдаются в аорте и намного меньше в легочном стволе, что связывают с тем фактором, что через него идет венозная кровь и он меньше страдает от гипоксии.

При сравнении сосудов питающих подвижные, перистальтирующие органы и сосудов снабжающих кровью неподвижные органы выяснили, что наибольшие изменения выявляются во вторых, например в печеночной артерии и наименьшие в первых, например в артериях тонкой кишки.

При сравнении изменений в артериях различных животных выяснилось, что у подвижных животных эти изменения наступают быстрее, например у крыс , чем у неподвижных, например у кроликов.

ГИПЕРБАРИЯ

При погружении под воду на глубину 1000 метров и более активизируется транспорт во внутренней оболочке артерий.

В средней оболочке разрушаются кристы митохондрий в миоцитах. Гипербарию моделировали с помощью барокамеры, в которую помещали обезьян.

Чем ближе к мозгу, тем больше изменения в сосудах. Эти изменения получили название ***синдром подводного погружения.***

II.Отток венозной крови от органов головы и шеи.

От органов головы и шеи собирают кровь :

1. V.jugularis interna
2. V.jugularis externa
3. V.jugularis anterior

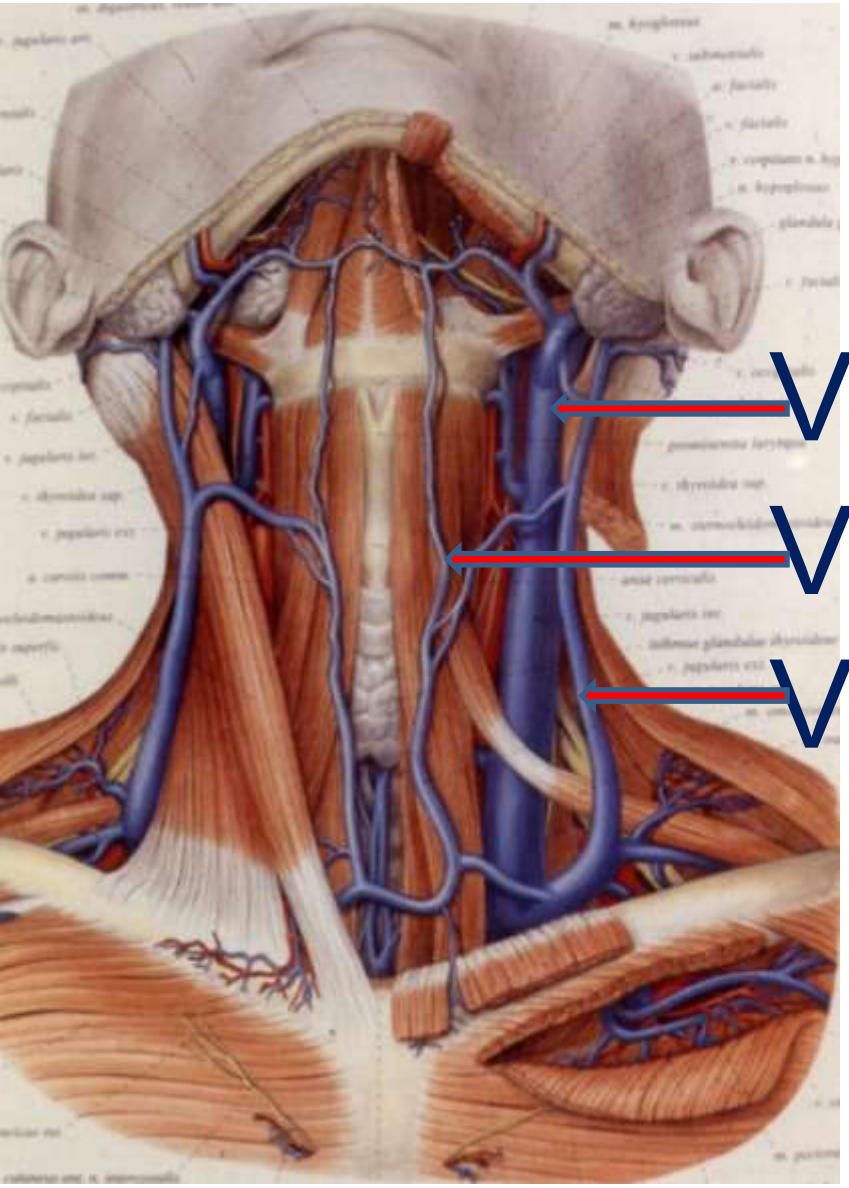

V.Jugularis interna

V.Jugularis anterior

V. Jugularis externa

Vena jugularis anterior

Lamina profunda fasciae colli propriae

V.Jugularis anterior

Arcus venosus juguli

v.Jugularis externa

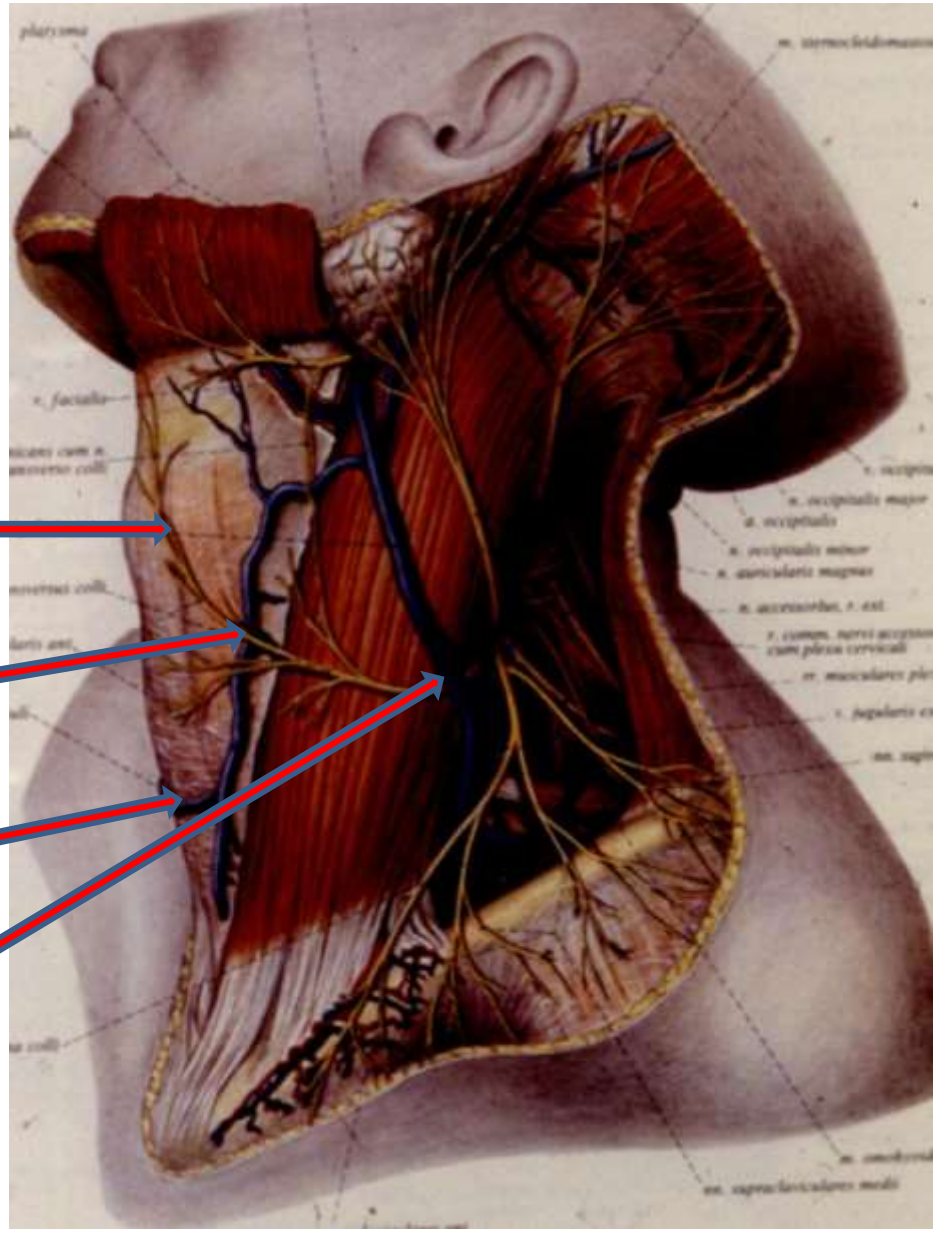

F.Colli superficialis

Lamina superficialis fasciae colli propriae

Lamina profunda fasciae colli propriae

F. endocervicalis, состоящая из париетального и висцерального листков.

F. prevertebralis

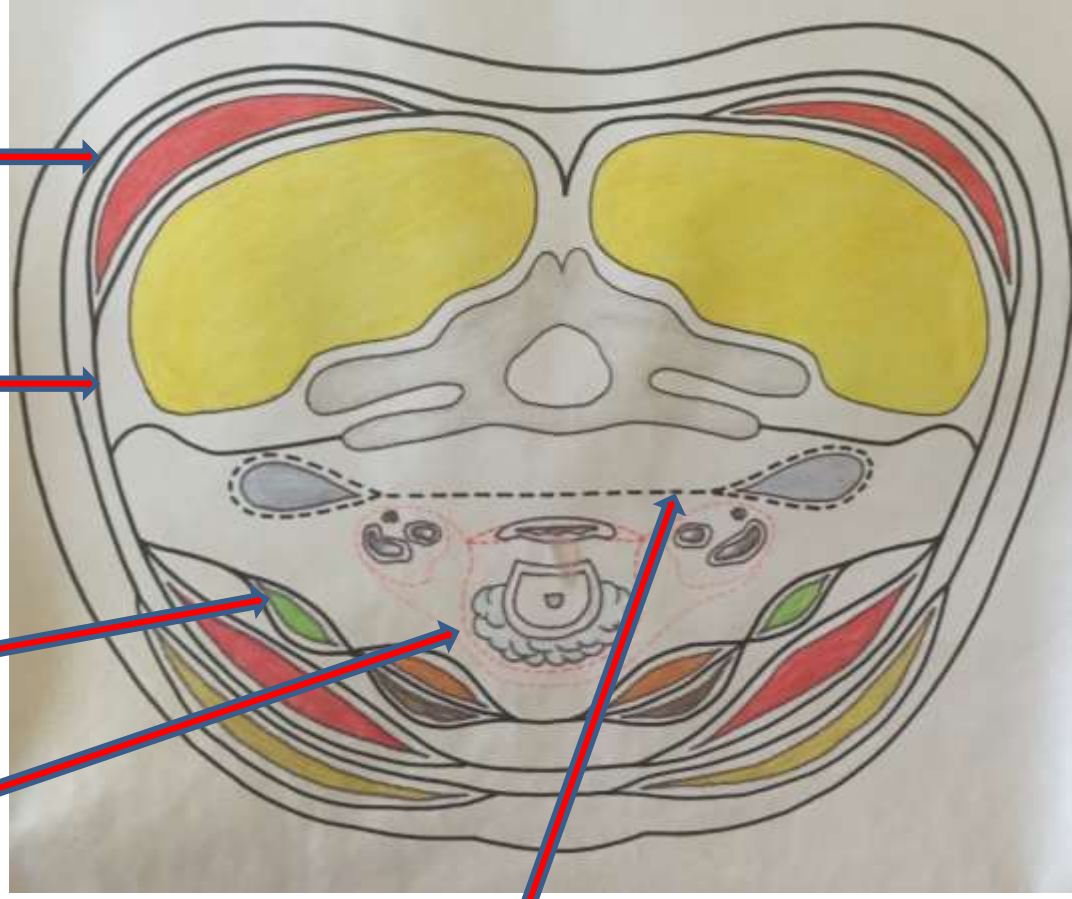

Spatium retropharyngeale

Spatium previscerale

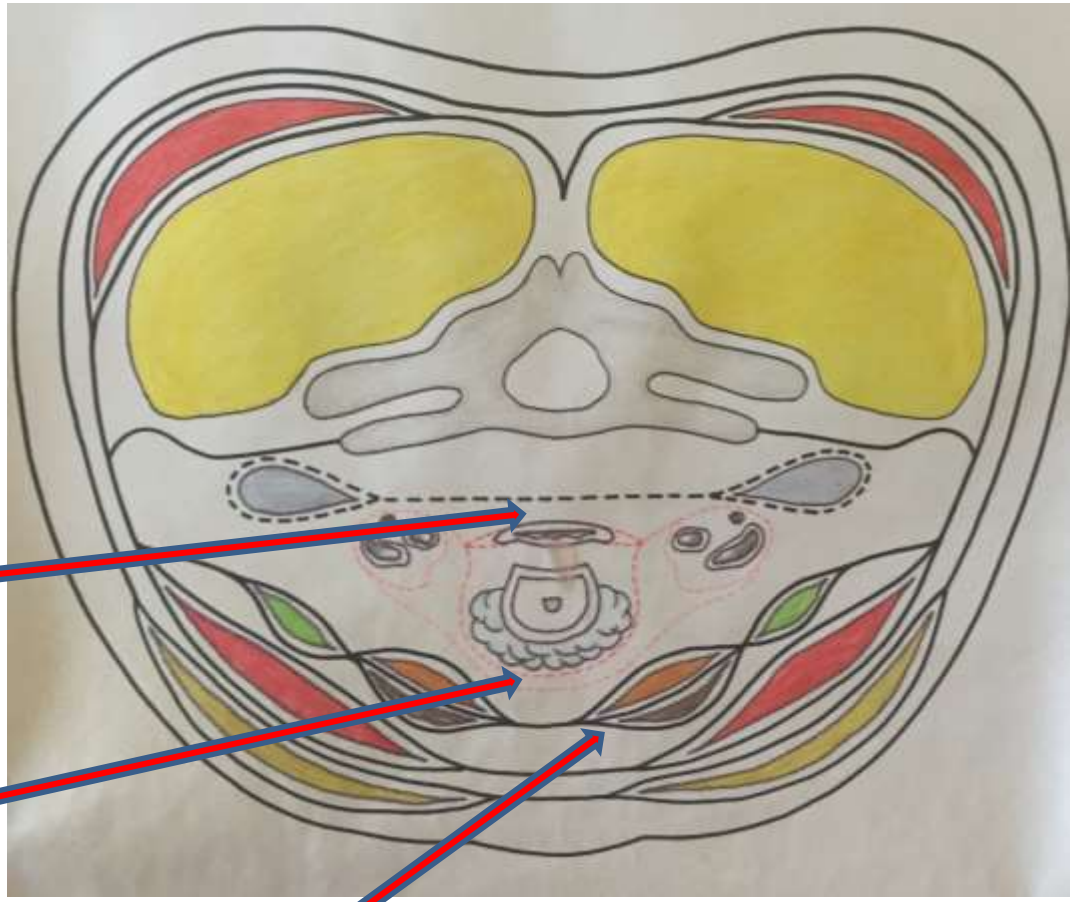

Spatium interaponeuroticum suprasternale

Коникотомия

Крикотомия

Трахеотомия

Arcus venosus yuguli

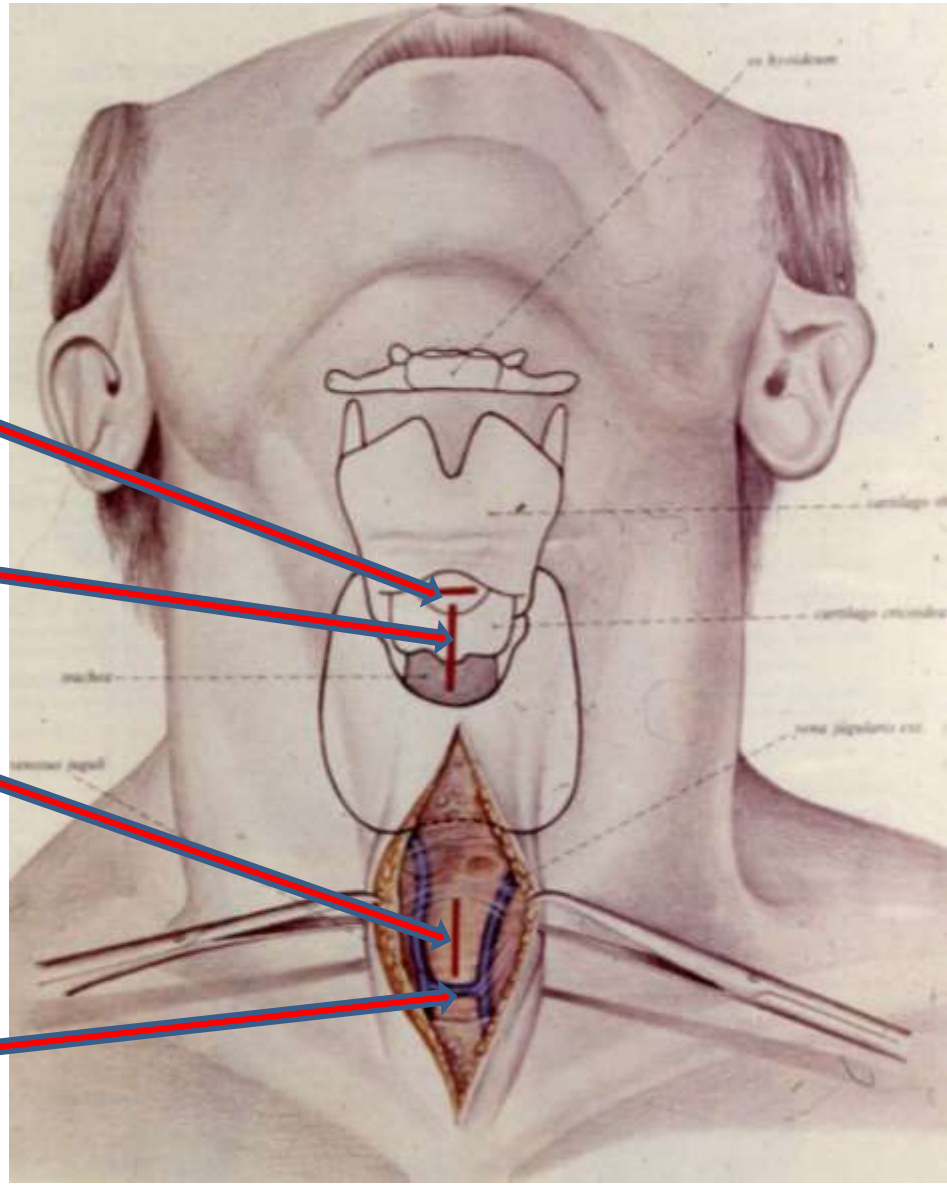

Притоки внутренней ярёмной вены

внечерепные внутричерепные

Внечерепные притоки.

V.Temporalis superficialis

V.maxillaris

V.retromandibularis

Plexus pterygoideus

V.faciei profunda

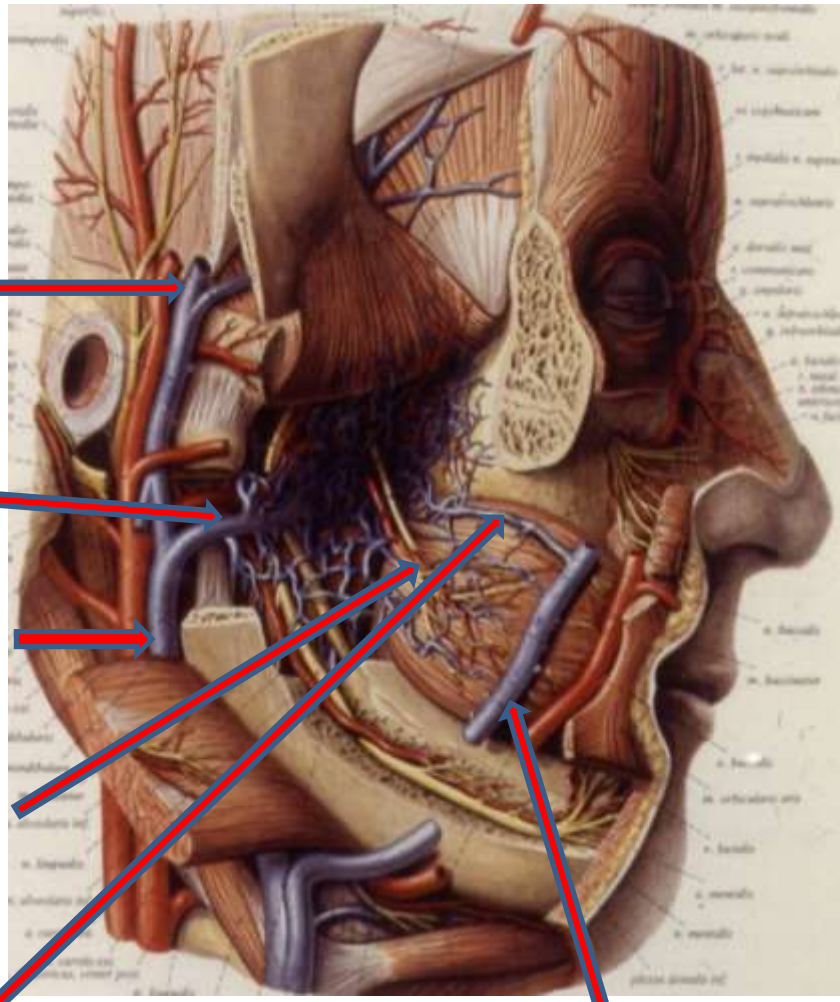

V.facialis

К внутричерепным притокам относятся синусы твёрдой оболочки

sinus durae matris

Sinus sagittalis superior

Confluens sinuum

Sinus transversus

Sinus sigmoideus

Sinus cavernosus

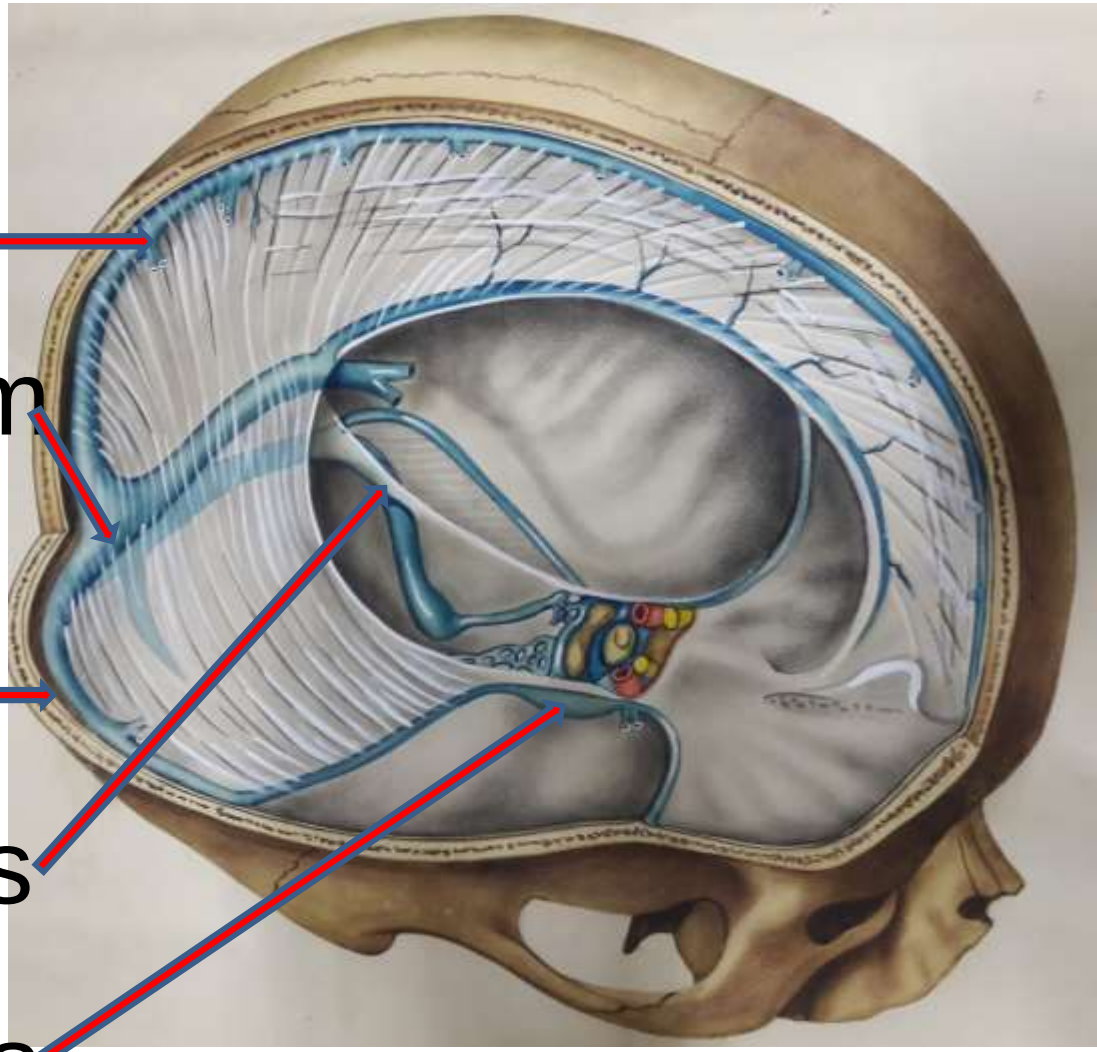

1-sinus sagittalis superior
3-sinus sagittalis inferior
4-sinus rectus
5-confluens sinuum (torcular Herofili)
6-sinus transversus
7-sinus sigmoideus
9-sinus cavernosus
12-sinus petrosus superior
13-sinus petrosus inferior

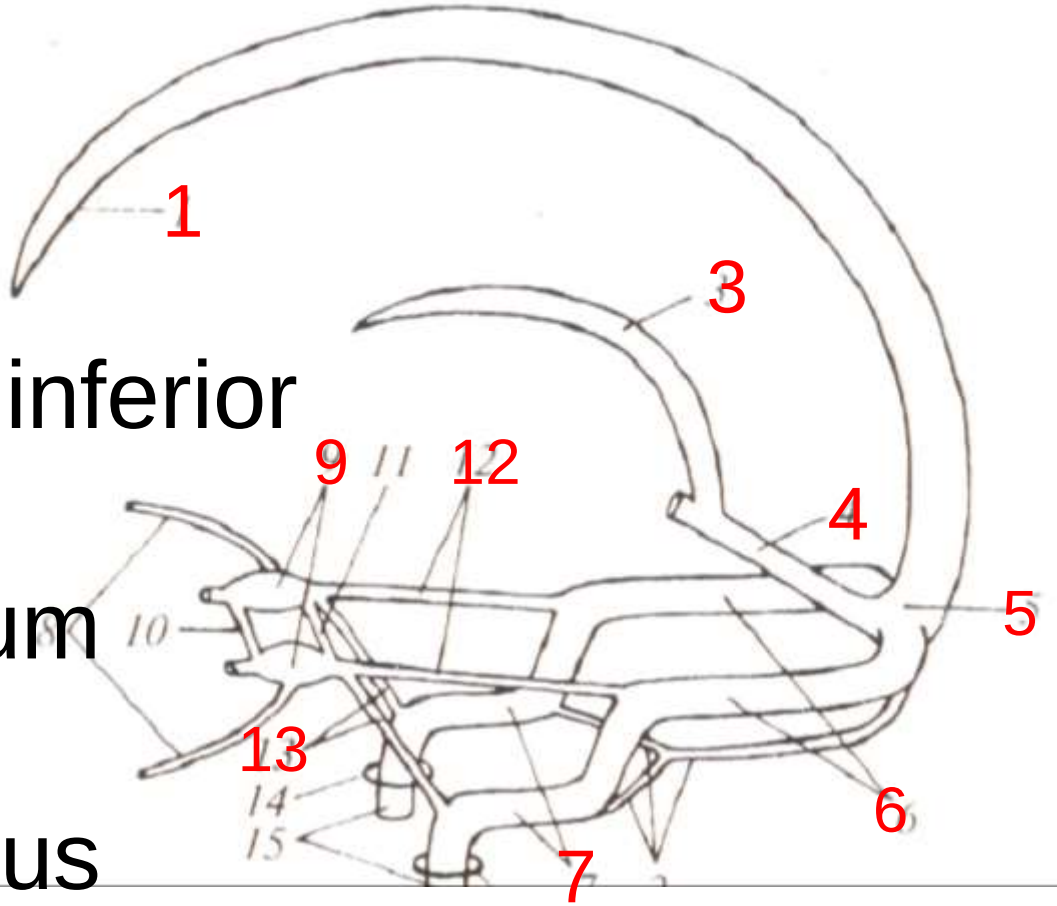

В синусы твёрдой оболочки поступает кровь от:

1. губчатого вещества покровных костей черепа, v.v.diploicae
2. оболочек мозга, v.v.meningae
3. мозга, v.v.cerebri
4. органов чувств, v.v.auditivae и v.v.ophthalmici

V.diploica frontalis

V.diploica temporalis anterior

V.diploica temporalis posterior

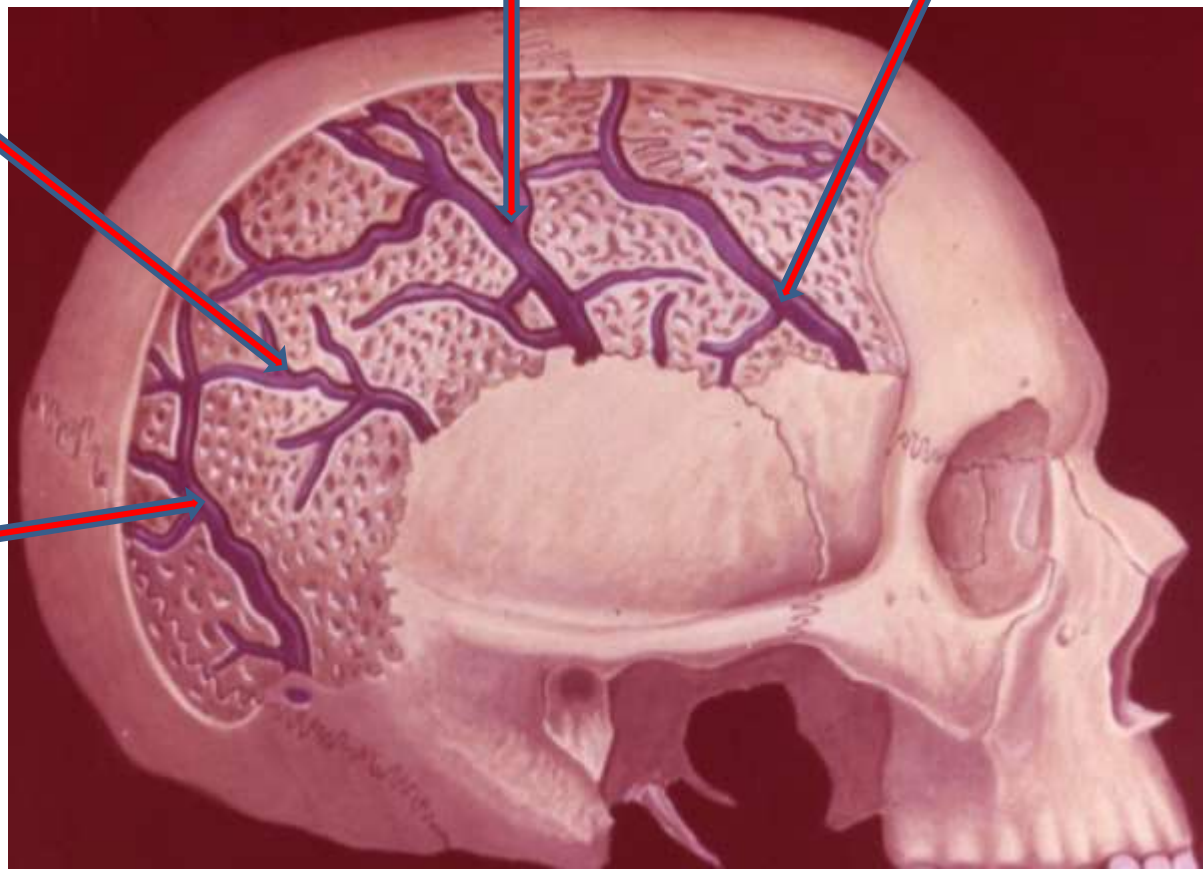

V.diploica occipitalis

Поверхностные вены дорсо-латеральной поверхности мозга.

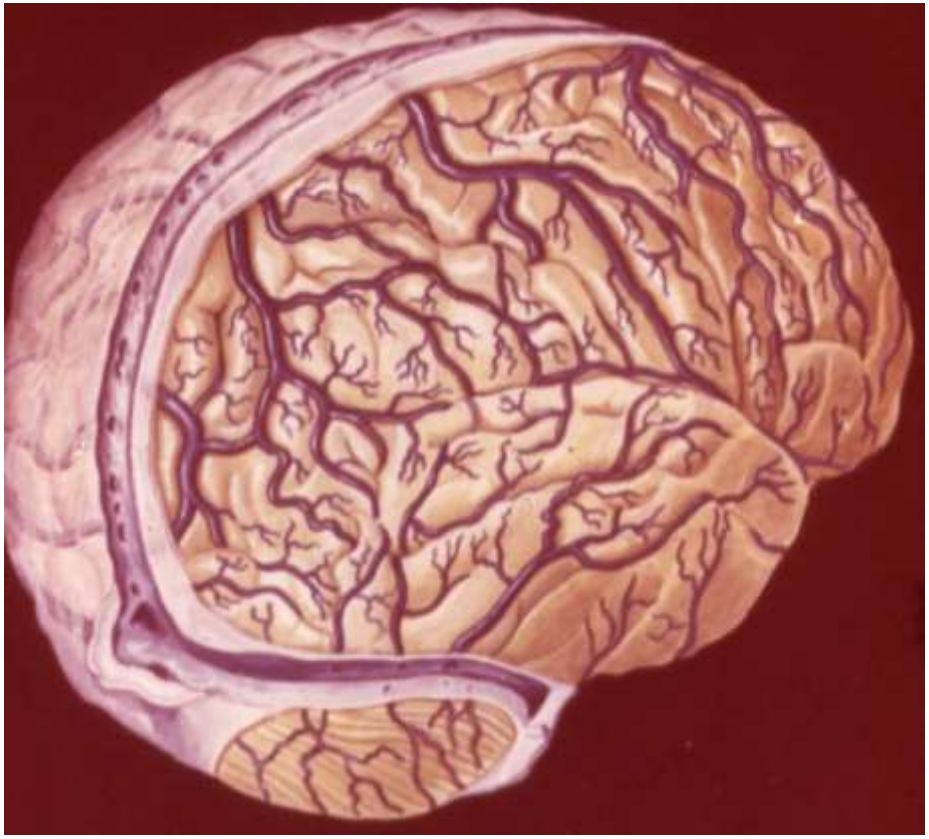

Синусы твёрдой мозговой оболочки.

v.Cerebri magna (вена Галена)

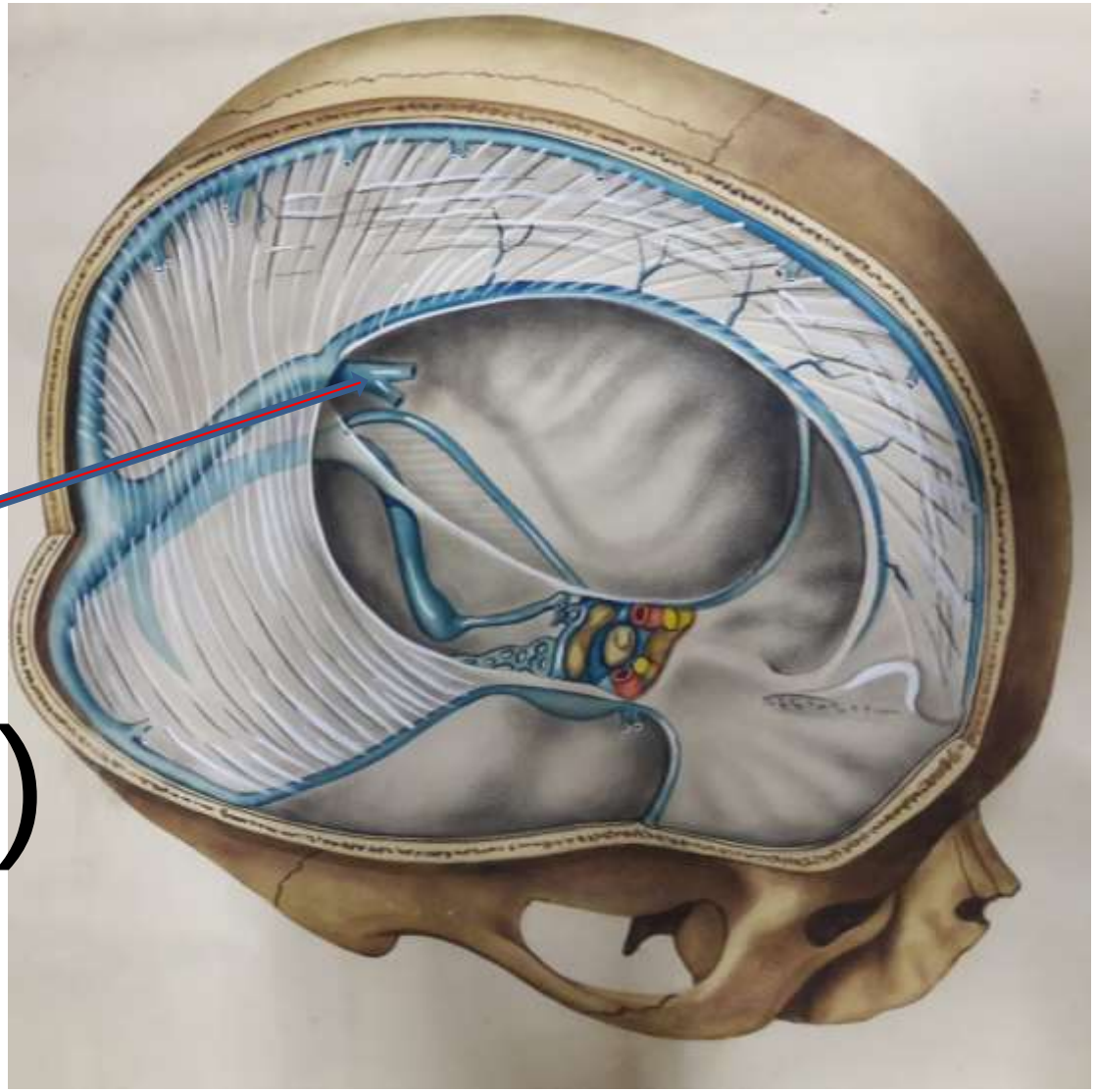

Венозные выпускники

1- v.emissaria parietalis
2-v.emissaria occipitalis
3-v.emissaria mastoidea
4-v.emissaria condylaris
7-v.jugularis interna

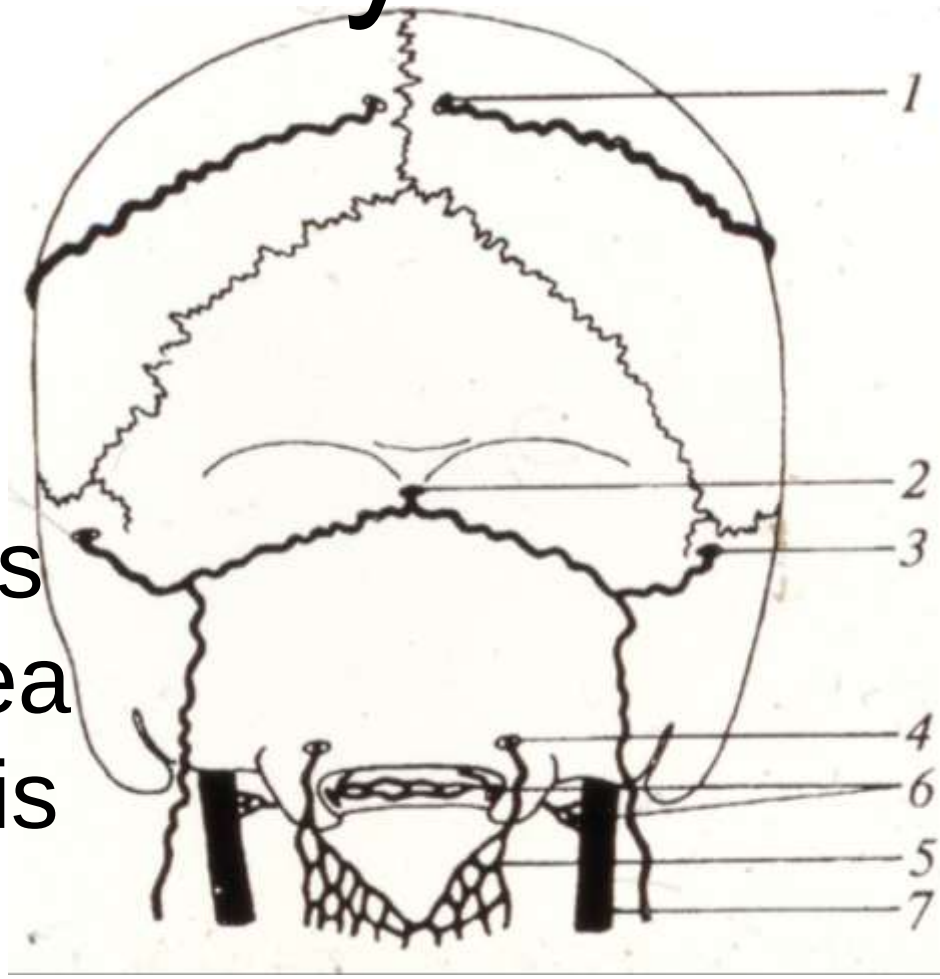

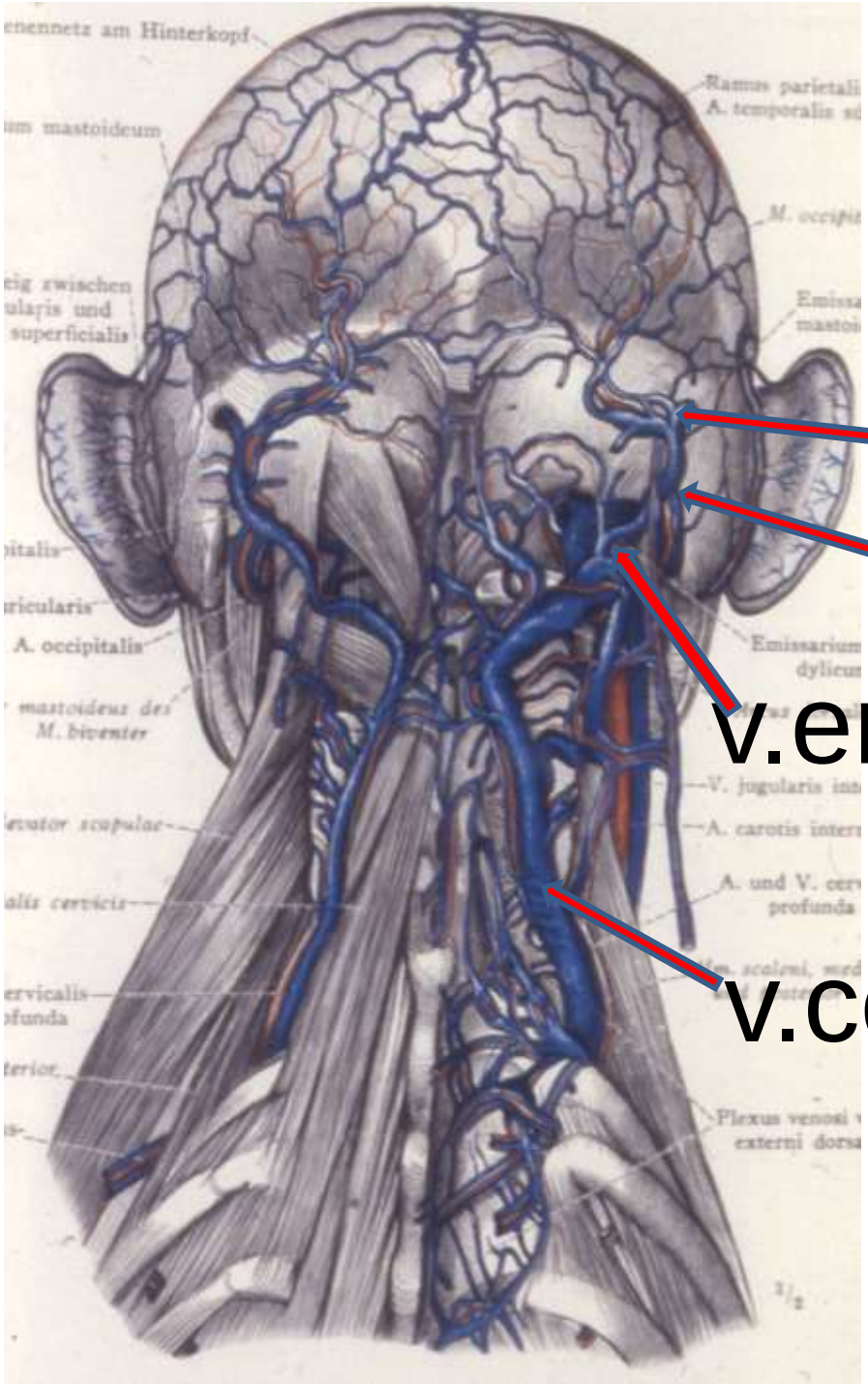

v.emissaria mastoidea

v.occipitalis

v.emissaria condylaris

v.cervicalis profunda

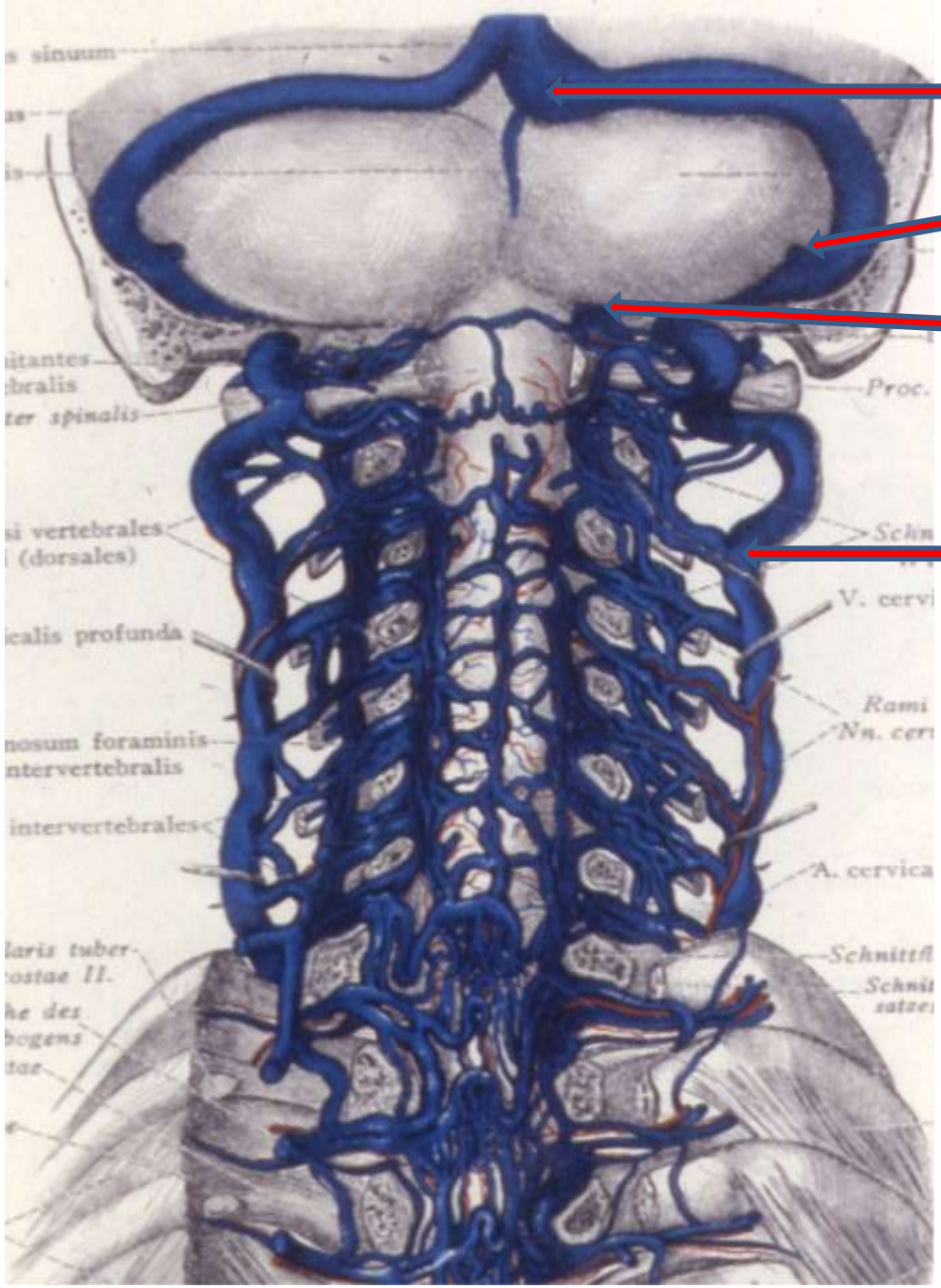
V.emissaria occipitalis
V.emissaria mastoidea
V.emissaria condylaris
V. cervicalis profunda
s sinuum
itantes
bralis
ter spinalis
si vertebrales
(dorsales)
icalis profunda
nosum foraminis
ntervertebralis
intervertebrales
laris tuber
ostae II.
he des
bogens
tae
Proc.
Schn
V. cervi
Rami
Nn. cer
A. cervica
Schnittfl
Schni
satze

Детальному изучению венозного оттока крови из полости черепа посвятил свои исследования отечественный учёный Беков.Он отметил, что сложнейшая работа головного мозга обеспечивается особо устроенным кровоснабжением.

Венозная система головного мозга проедставлена несколькими ярусами своеобразно построенных сосудов, соединённых множеством анастомозов в единую систему оттока крови.

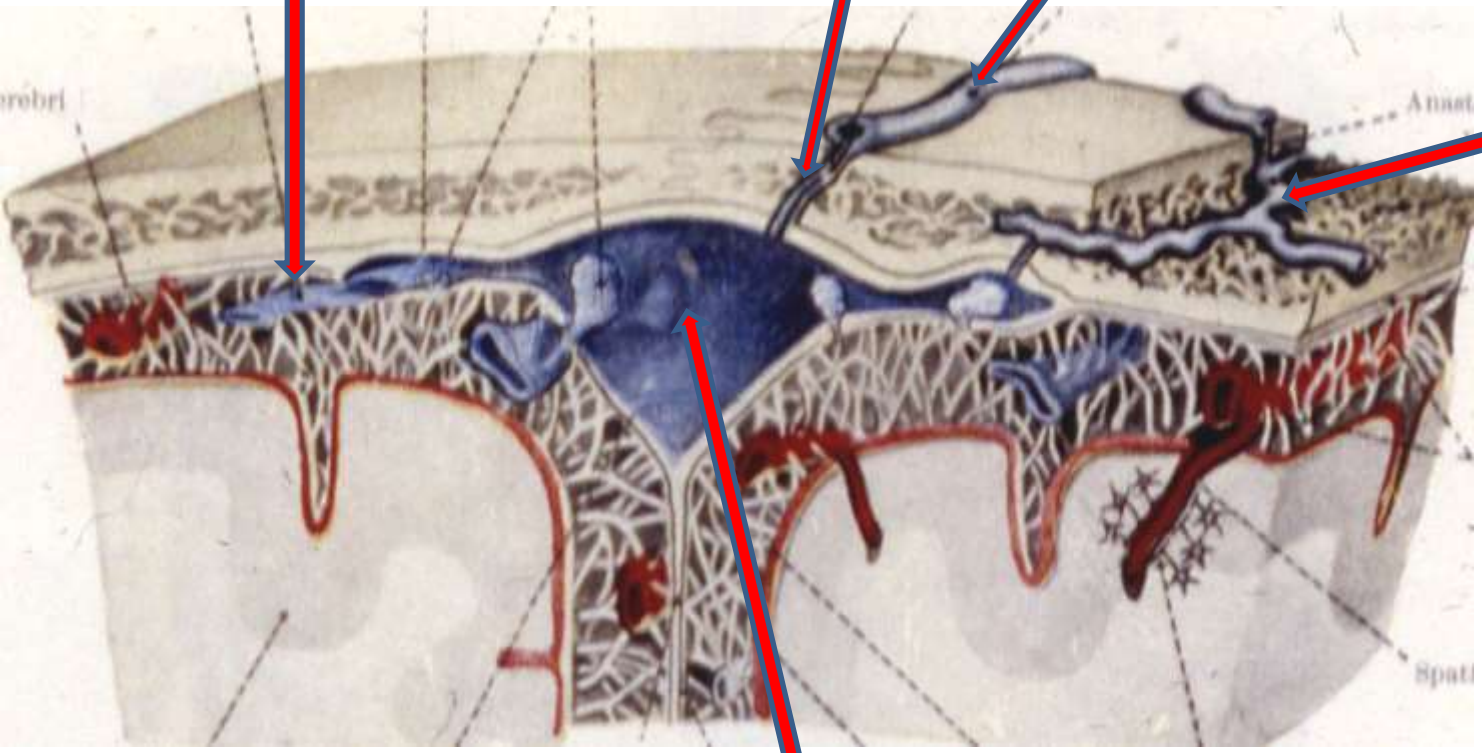
R.corticalis v.cerebri
V.emissaria
r.v.spf.capitis
v.v.diploicae
Sinus sagittalis superior

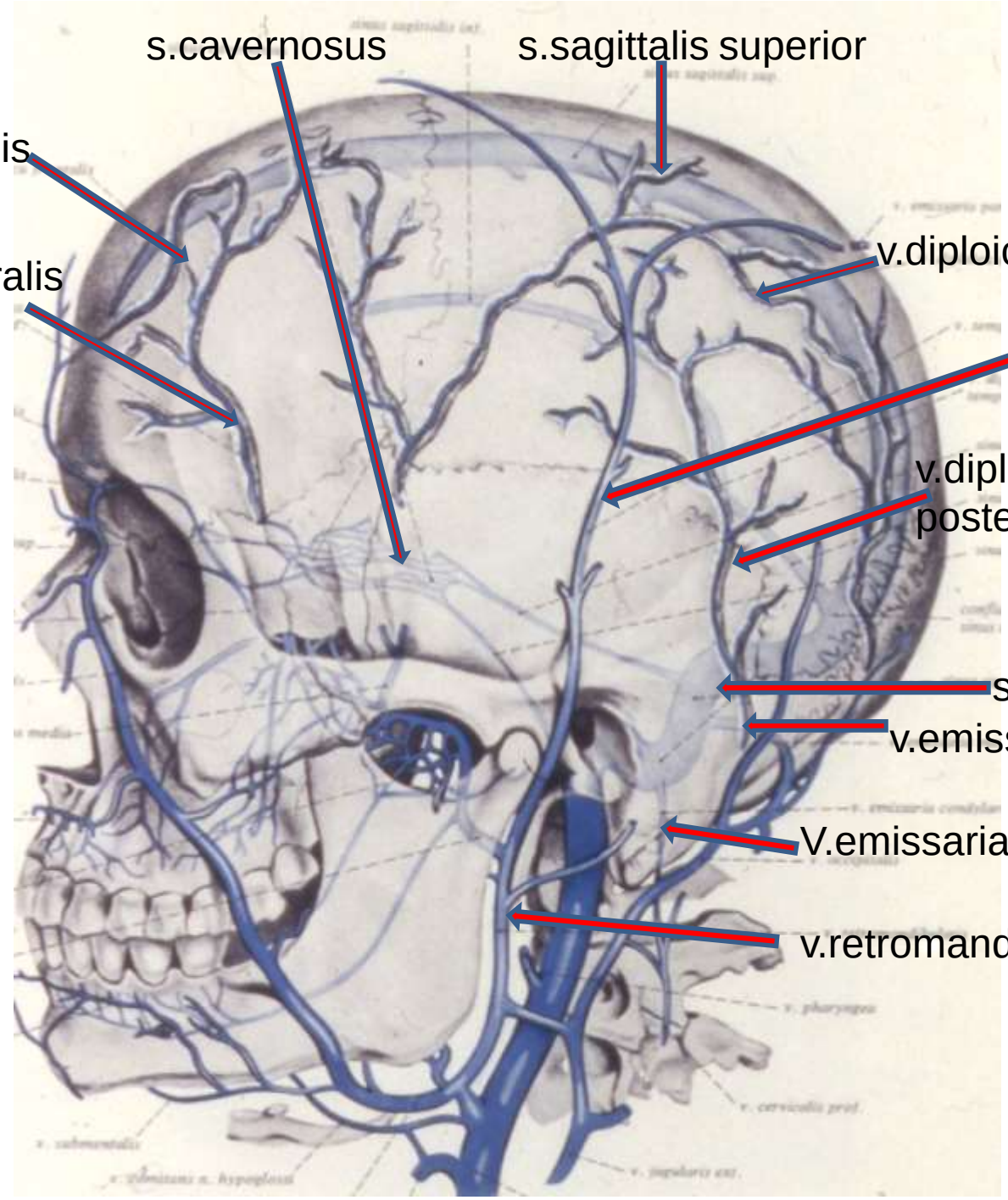
s.cavernosus
s.sagittalis superior
v.diploica frontalis
v.diploica temporalis anterior
v.diploica occipitalis
v.temporalis superficialis
v.diploica temporalis posterior
s.sigmoideus
v.emissaria mastoidea
V.emissaria condylaris.
v.retromandibularis

Флебосинуграмма

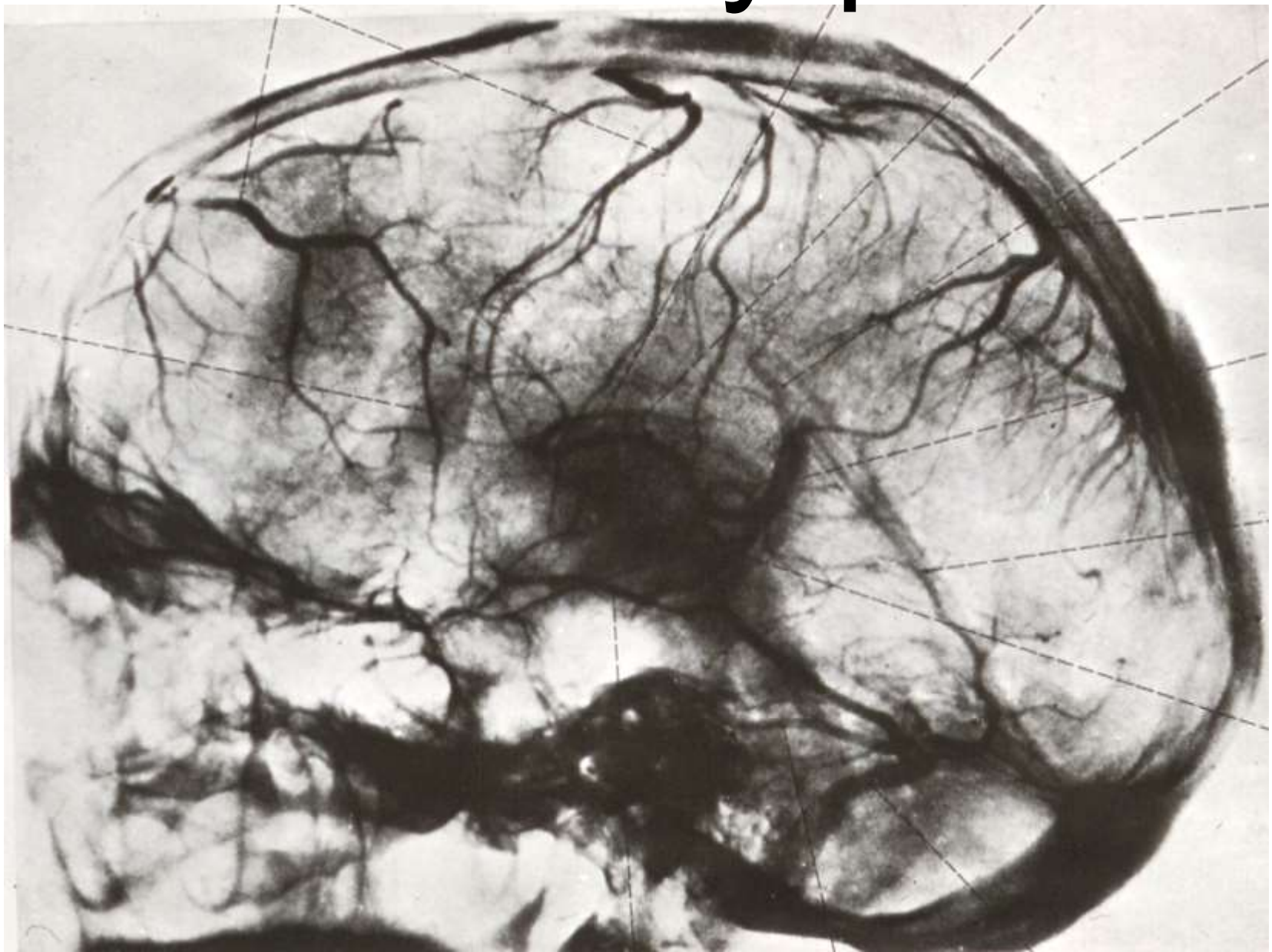

Пути оттока венозной крови из полости черепа:

1.V. jugularis interna

2.V. ophthalmica superior, которая соединяет sinus cavernosus и v. Facialis.

3.V.v .diploicae

4V.v. emissariae

5Plexus venosi vertebrales interni et externi .

В эти сплетения кровь может попасть или
А.из plexus basilaris, которое лежит на скате и анастомозирует впереди с пещеристыми пазухами, по бокам – с нижними каменистыми, а через большое затылочное отверстие с позвоночным венозным сплетением.
Б.Через v.emissaria condylaris, которая соединяет sinus sigmoideus с наружными позвоночными сплетениями.
6.V.v.meningeae mediae
7.Все маленькие вены сопровождающие 12 пар черепных нервов.

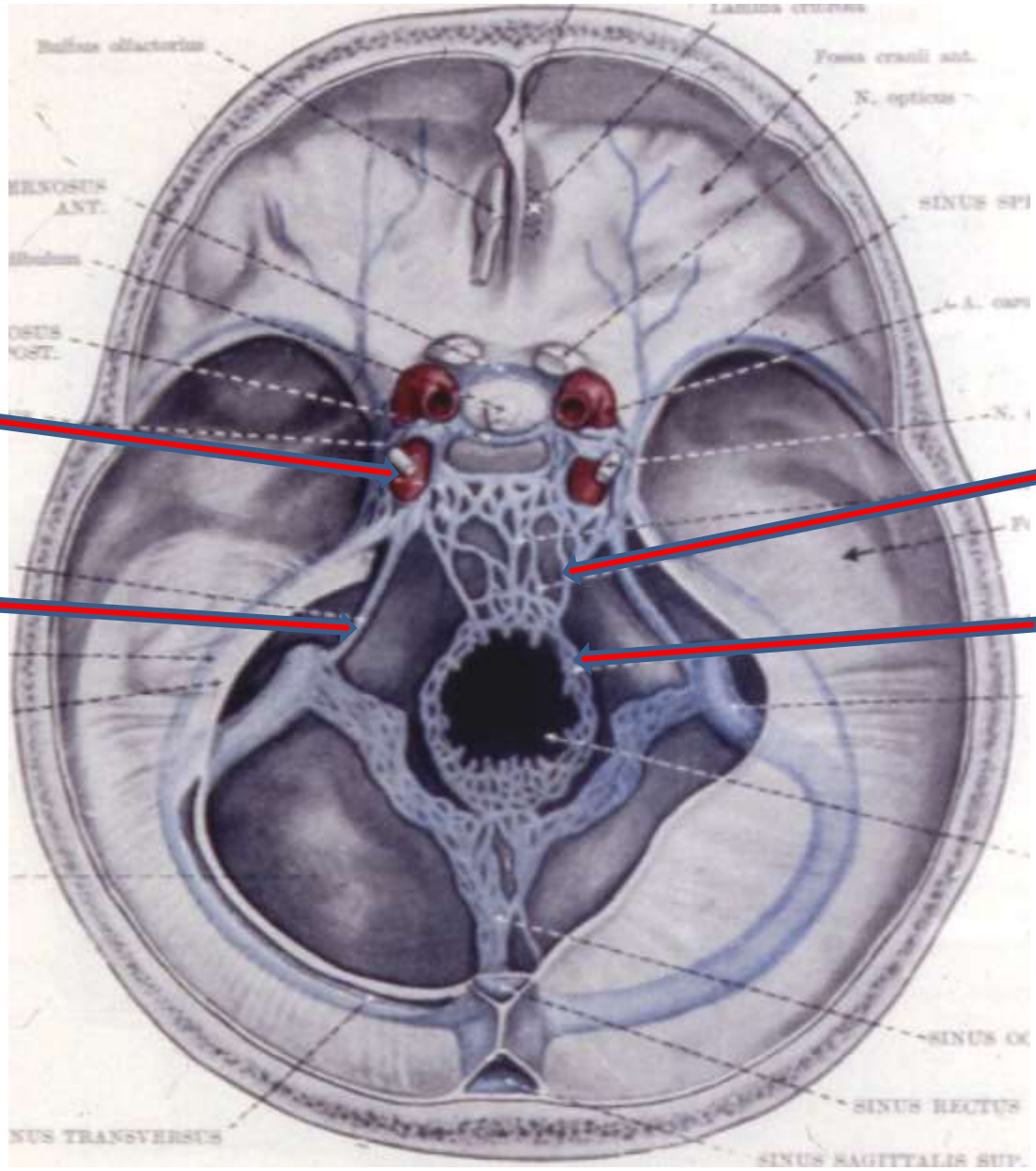

s.cavernosus

s.petrosus inferior

Plexus basilaris

Plexus venosi vertebrales interni

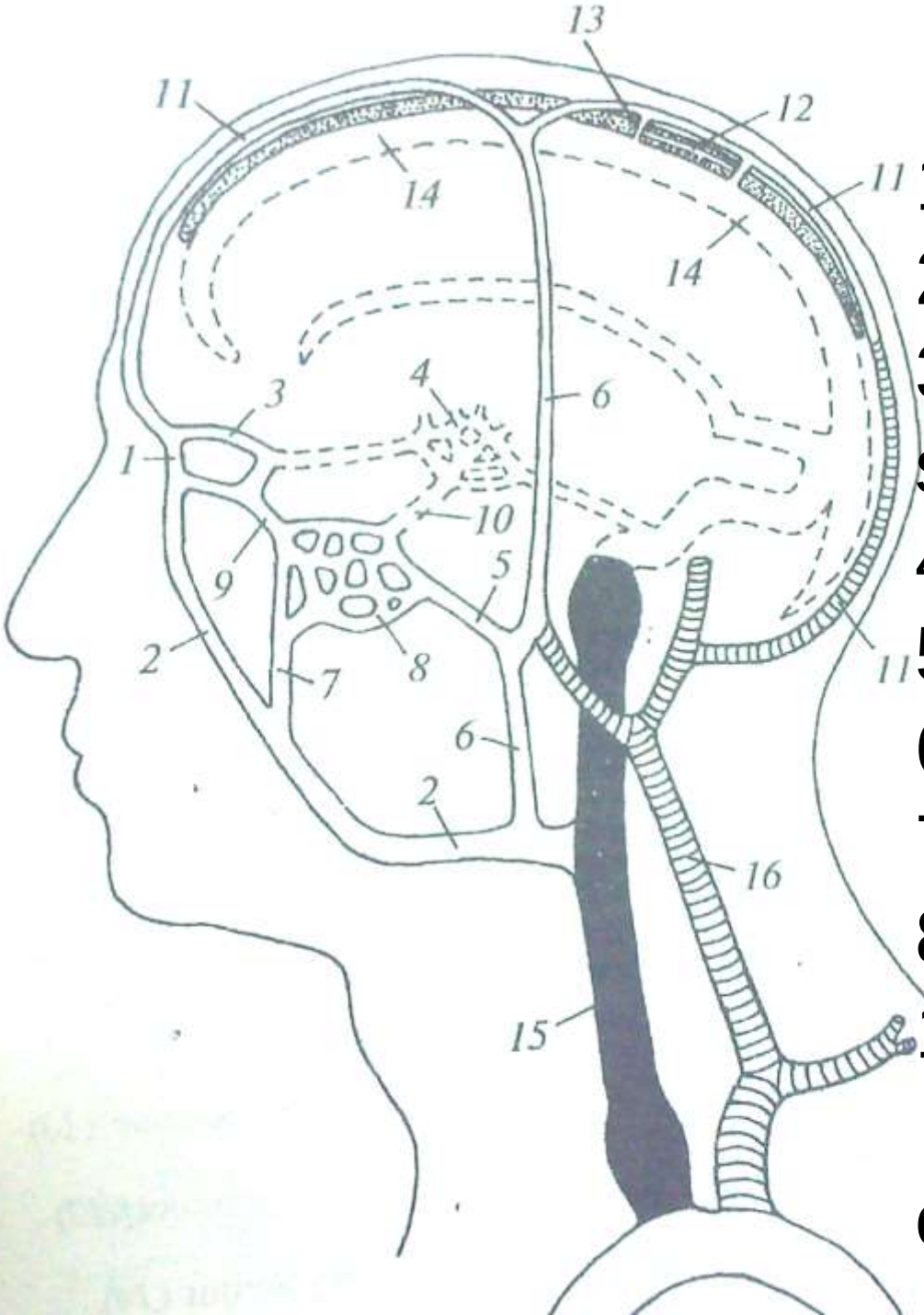

1-v.angularis
2-v.facialis
3-v.ophthalmica superior
4-sinus cavernosus
5-v.maxillaris
6.v.retromandidularis
7-v.faciei profunda
8-plexus pterygoideus
10-plexus venosus foraminis ovale

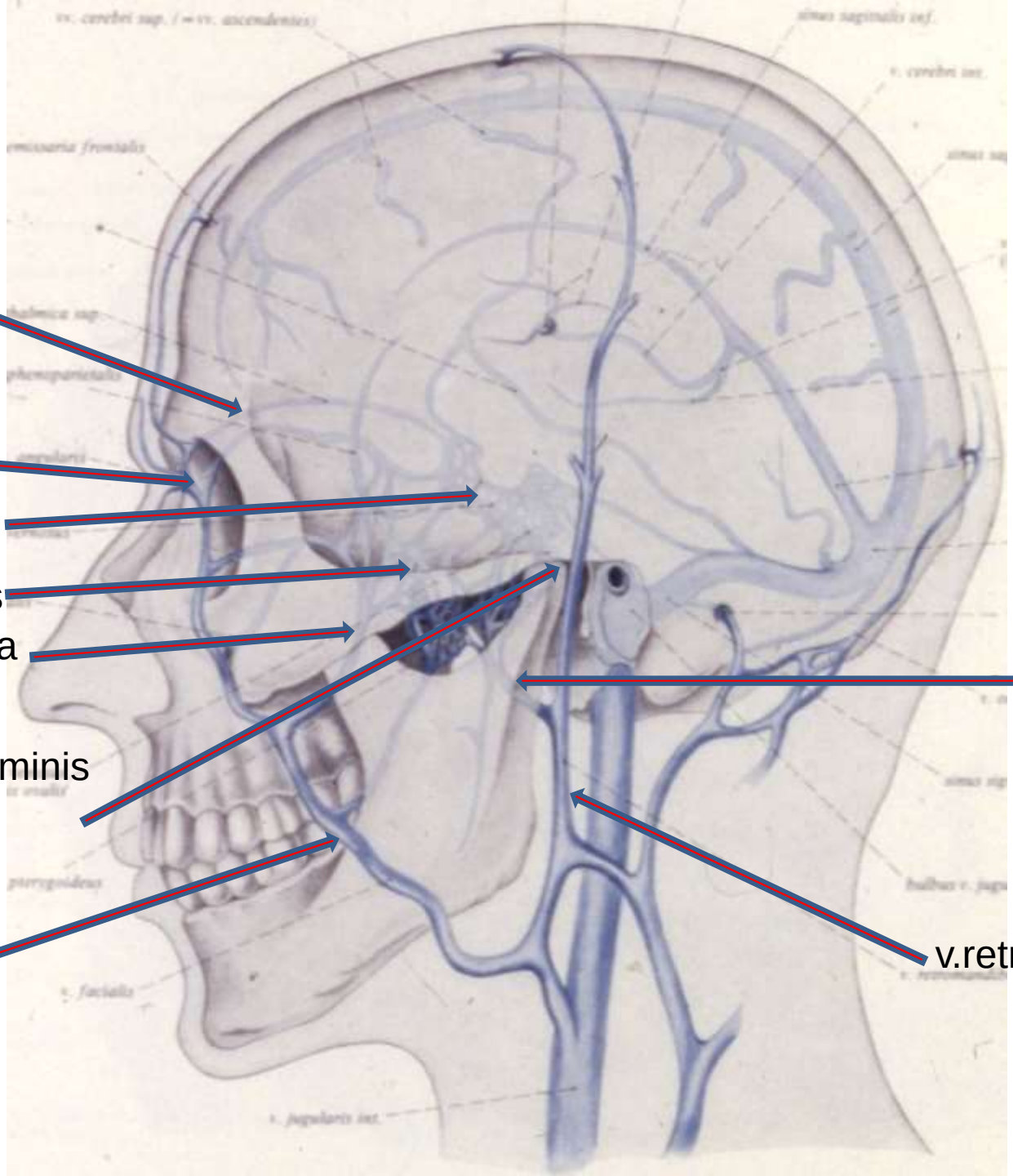
v.ophthalmica superior
v.angularis
s.cavernosus
Pl.pterygoideus
v.faciei profunda
pl.venosus foraminis ovalis
v.facialis
v.maxillaris
v.retromandibularis

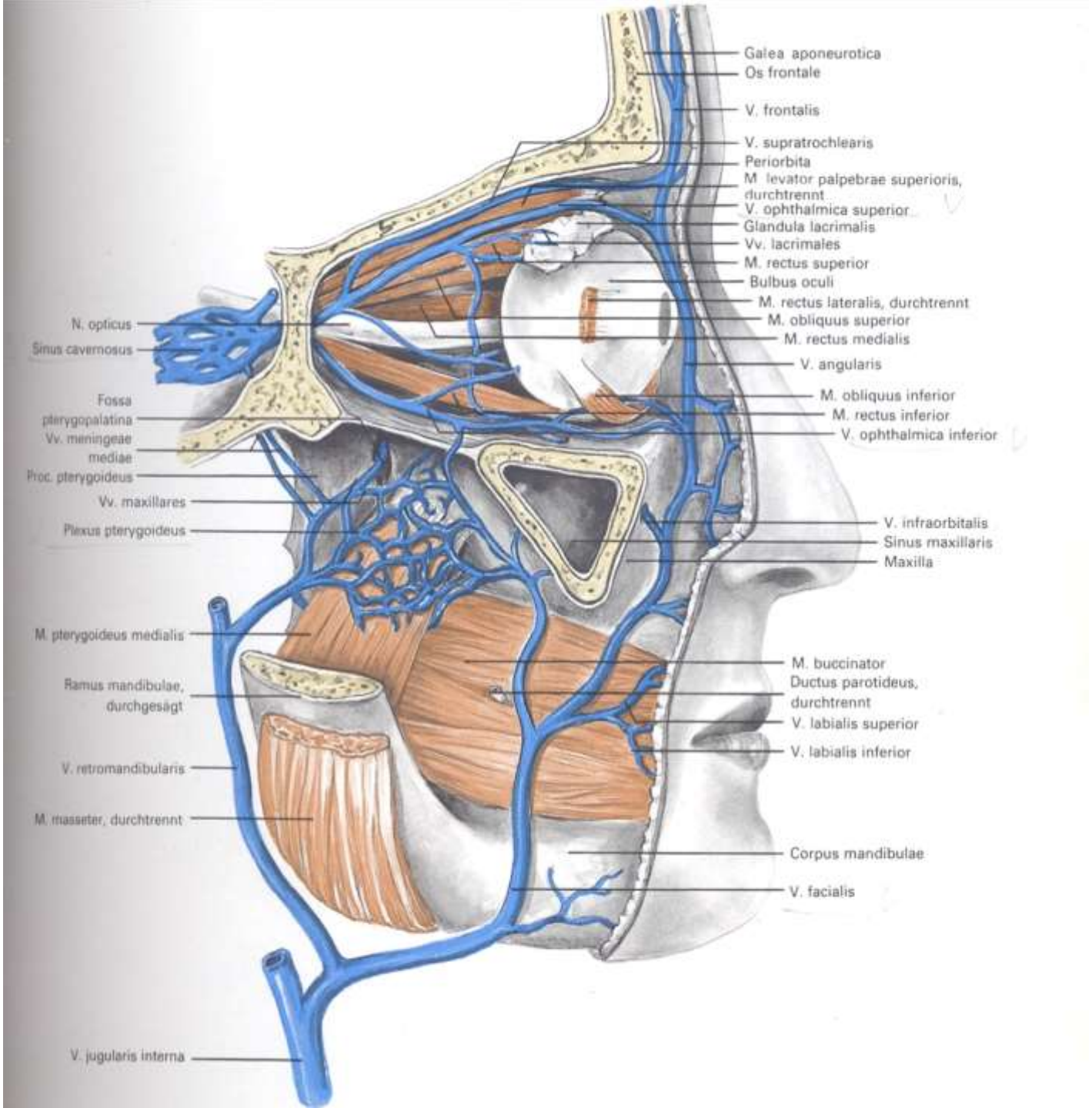
Galea aponeurotica
Os frontale
V. frontalis
V. supratrochlearis
Periorbita
M. levator palpebrae superioris, durchtrennt
V. ophthalmica superior
Glandula lacrimalis
Vv. lacrimales
M. rectus superior
Bulbus oculi
M. rectus lateralis, durchtrennt
M. obliquus superior
M. rectus medialis
V. angularis
M. obliquus inferior
M. rectus inferior
V. ophthalmica inferior
N. opticus
Sinus cavernosus
Fossa pterygopalatina
Vv. meningeae mediae
Proc. pterygoideus
Vv. maxillares
Plexus pterygoideus
V. infraorbitalis
Sinus maxillaris
Maxilla
M. pterygoideus medialis
M. buccinator
Ramus mandibulae, durchgesägt
Ductus parotideus, durchtrennt
V. labialis superior
V. labialis inferior
V. retromandibularis
M. masseter, durchtrennt
Corpus mandibulae
V. facialis
V. jugularis interna

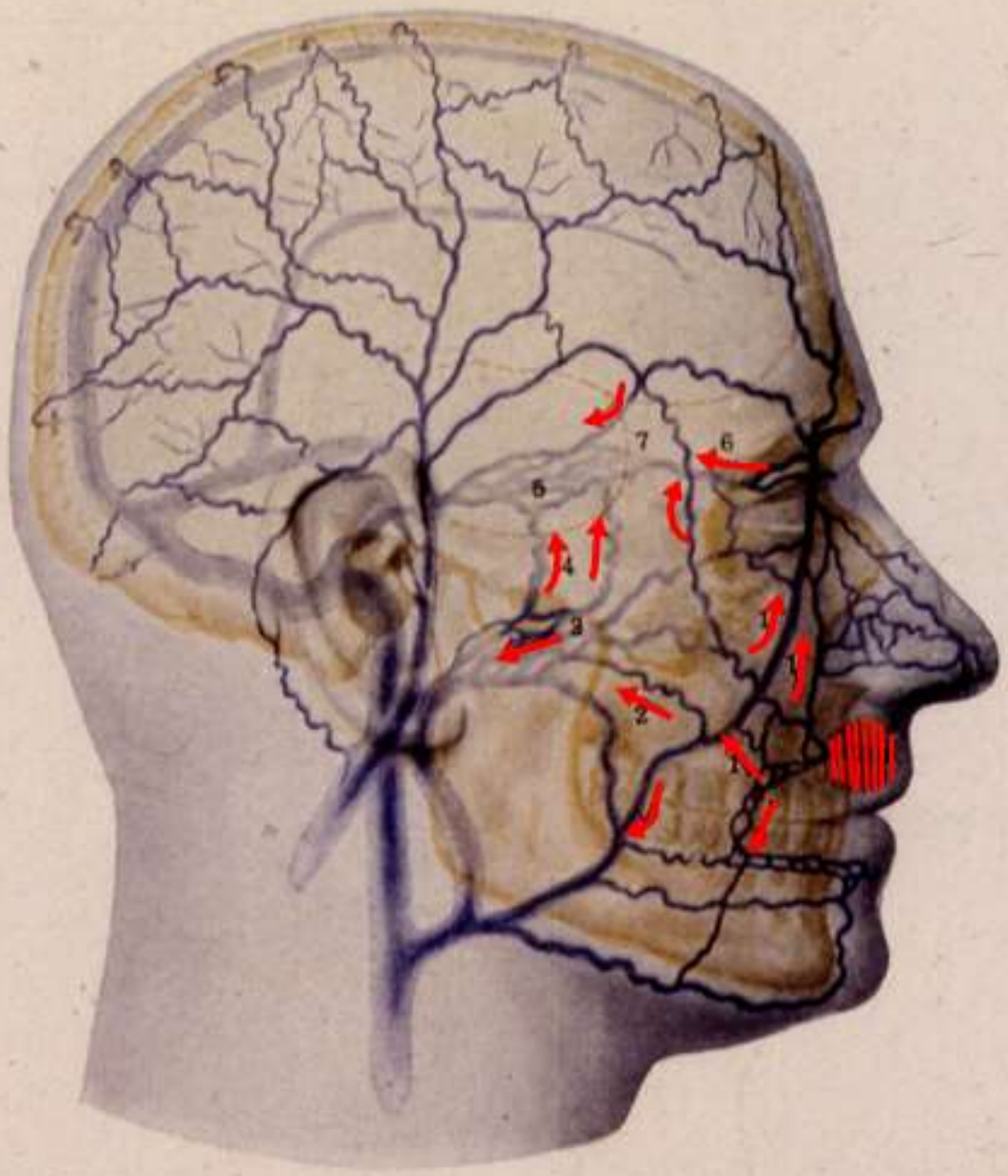

Рис. I

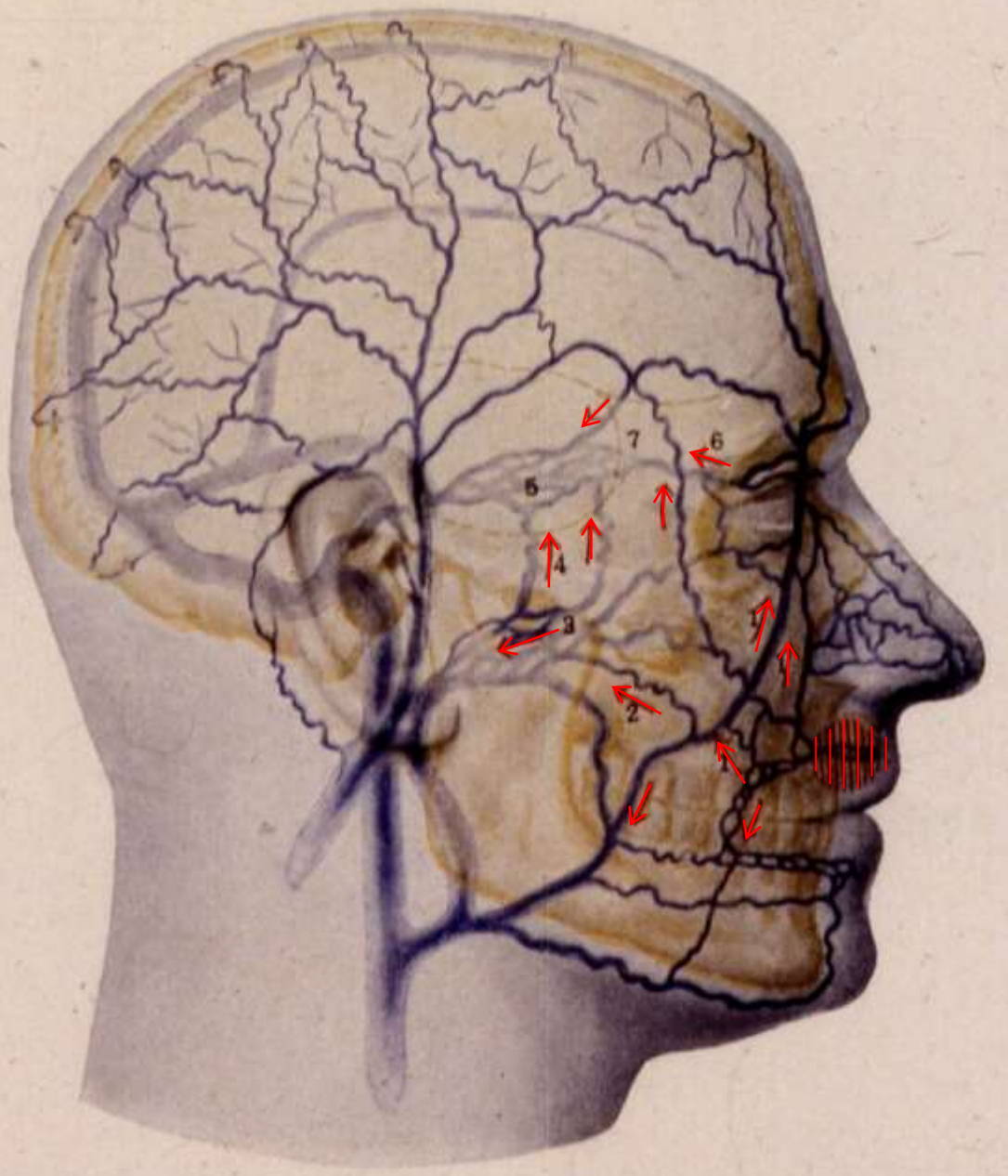

Рис. 1

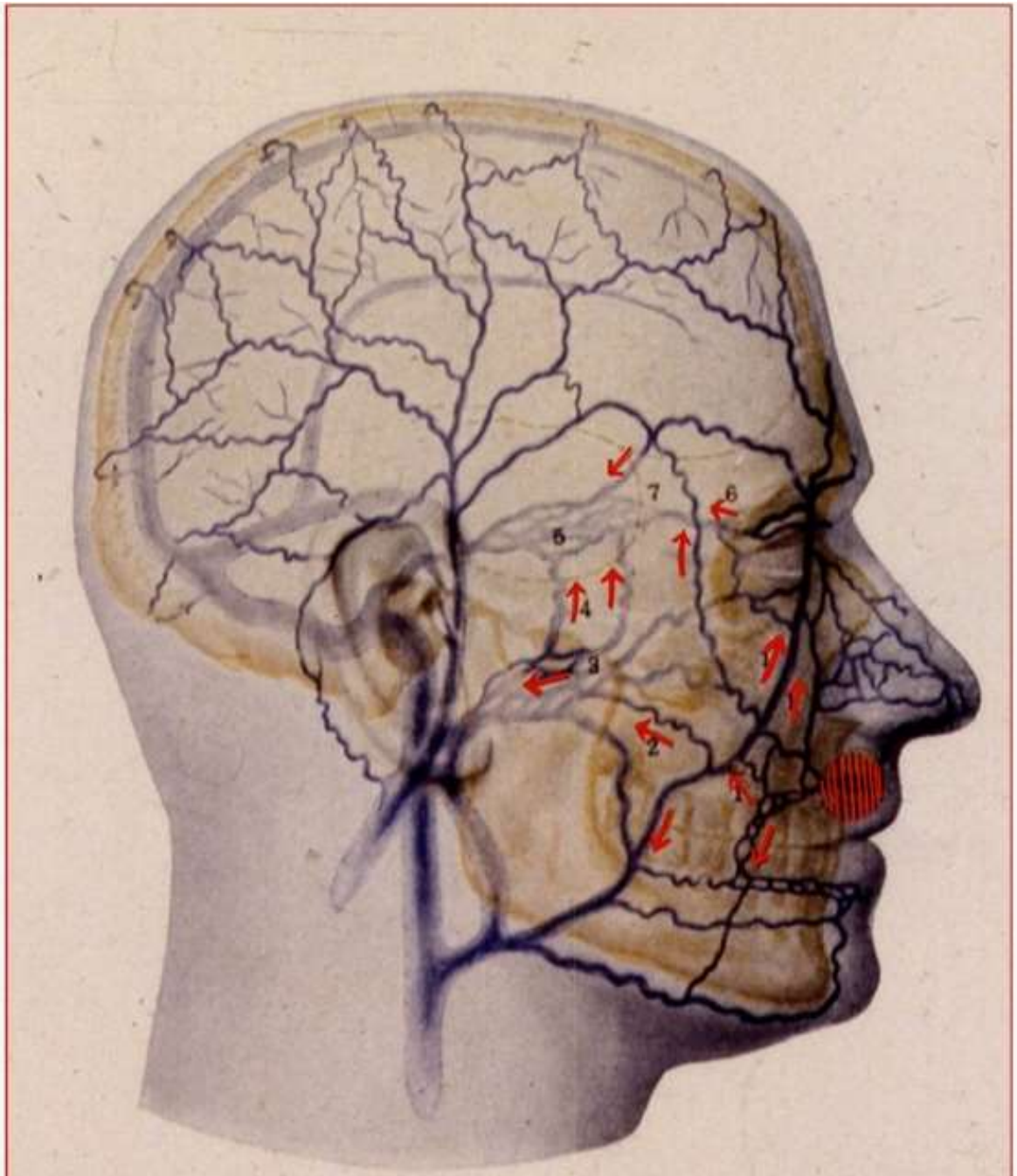

Рис. 1

III.Коллатеральное кровообращение.

Окольное кровообращение осуществляется
за счёт наличия анастомозов между крупными венозными стволами.

Кава-кавальные анастомозы.

1- v.cava superior

2-v.cava inferior

3-v.iliaca communis

4-v. iliaca interna

5-v. iliaca externa

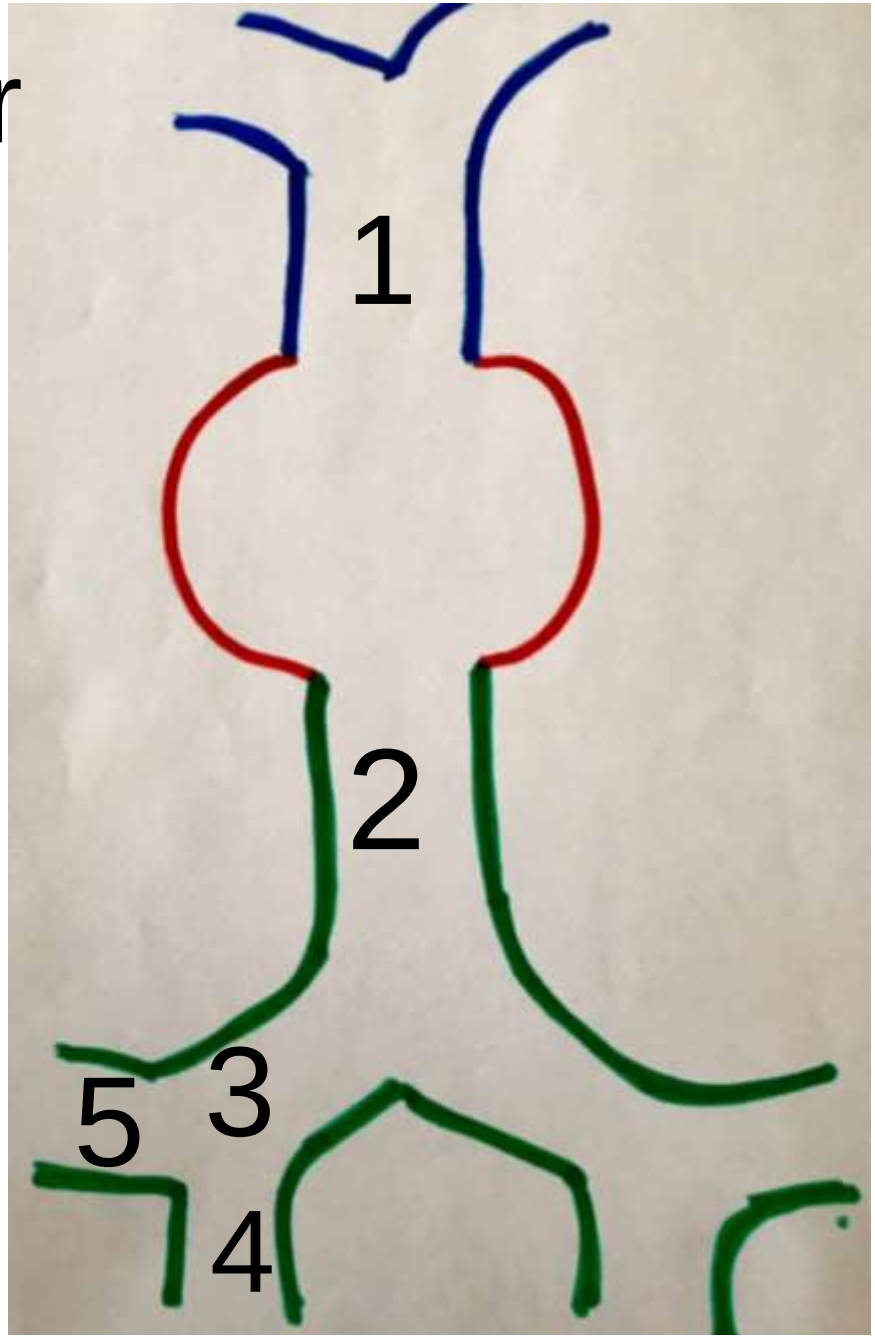

1- plexus venosi vertebrales

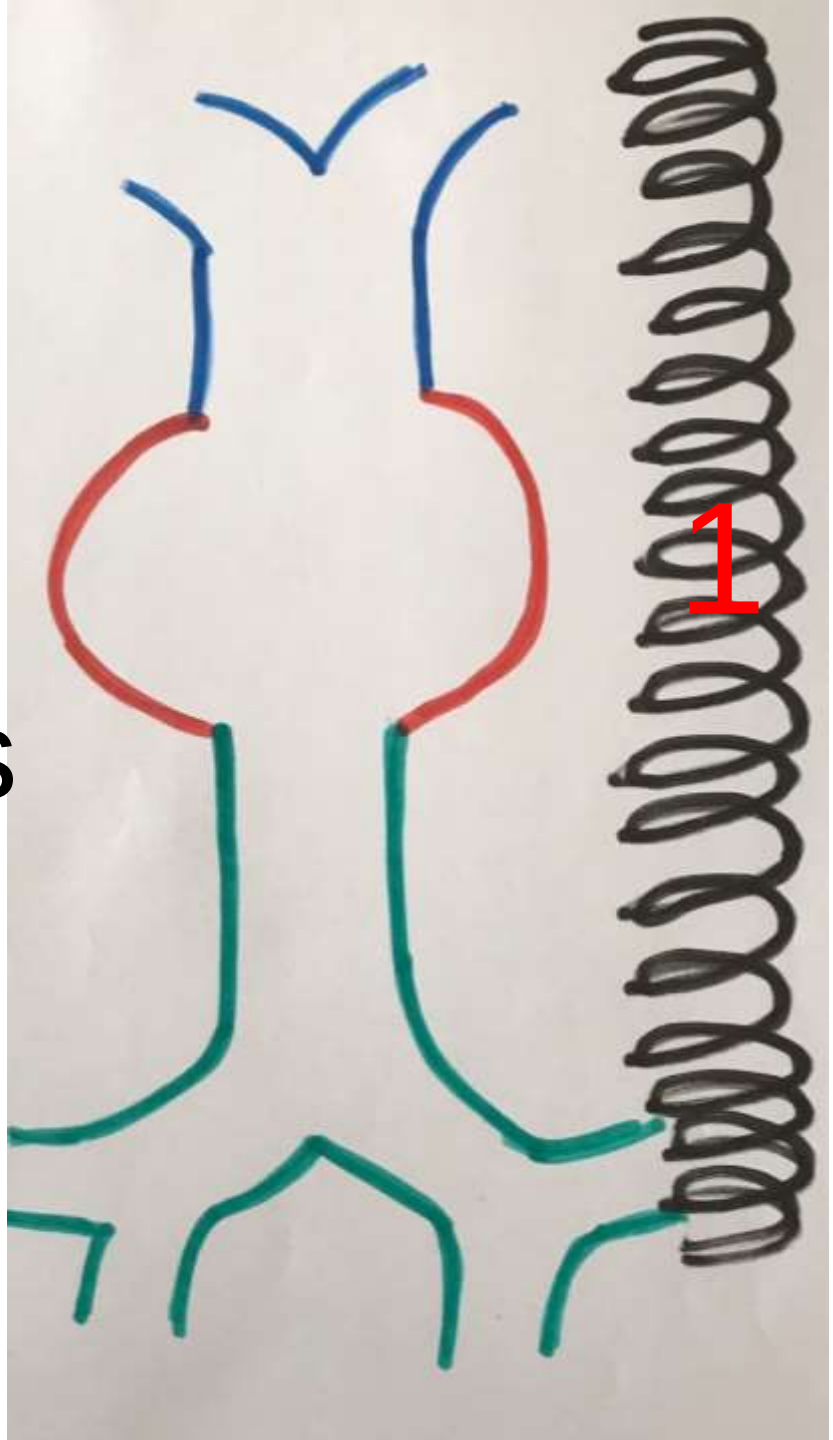

1-v.vertebralis

2-v.brachiocephalica

3- plexus venosi vertebrales

4- v.v.lumbales

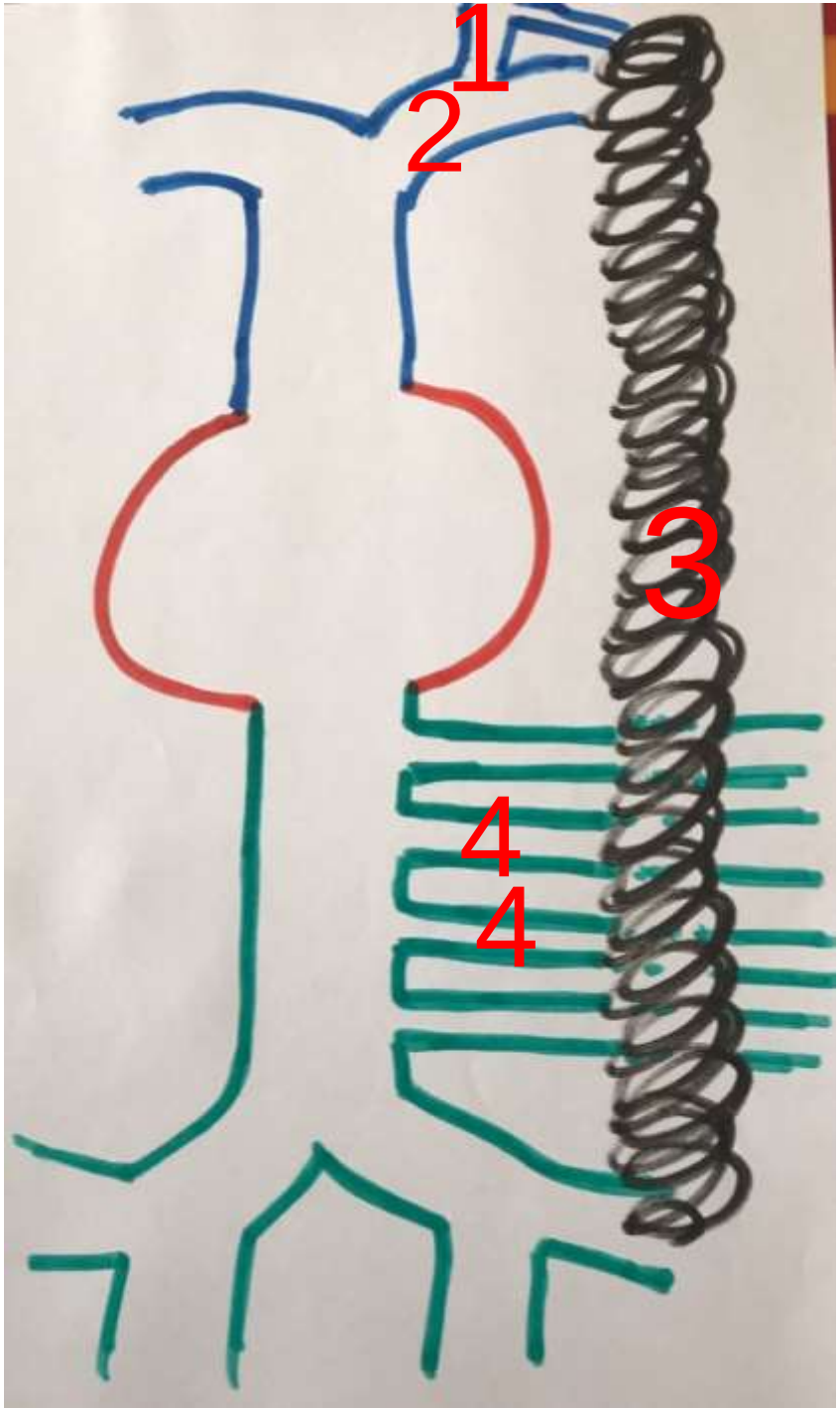

Окольный ток крови из системы верхней полой вены в нижнюю полую вену , развив-шийся как последствие тромбоза верхней полой вены.Кровь течёт по позвоночной вене в позвоночные сплетения, а затем из них по поясничным венам в нижнюю полую вену и в сердце.

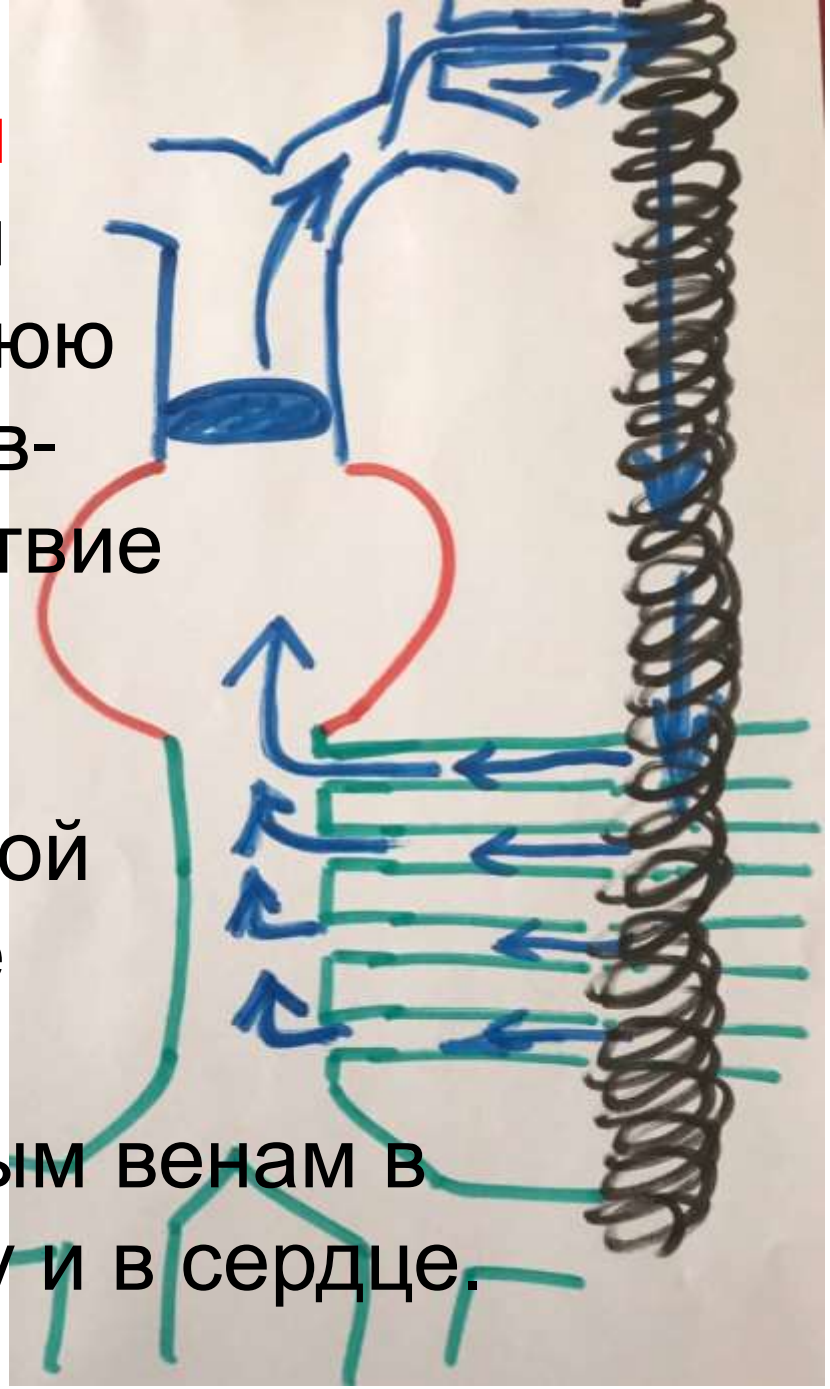

1- v.azygos

2- v.v.lumbales

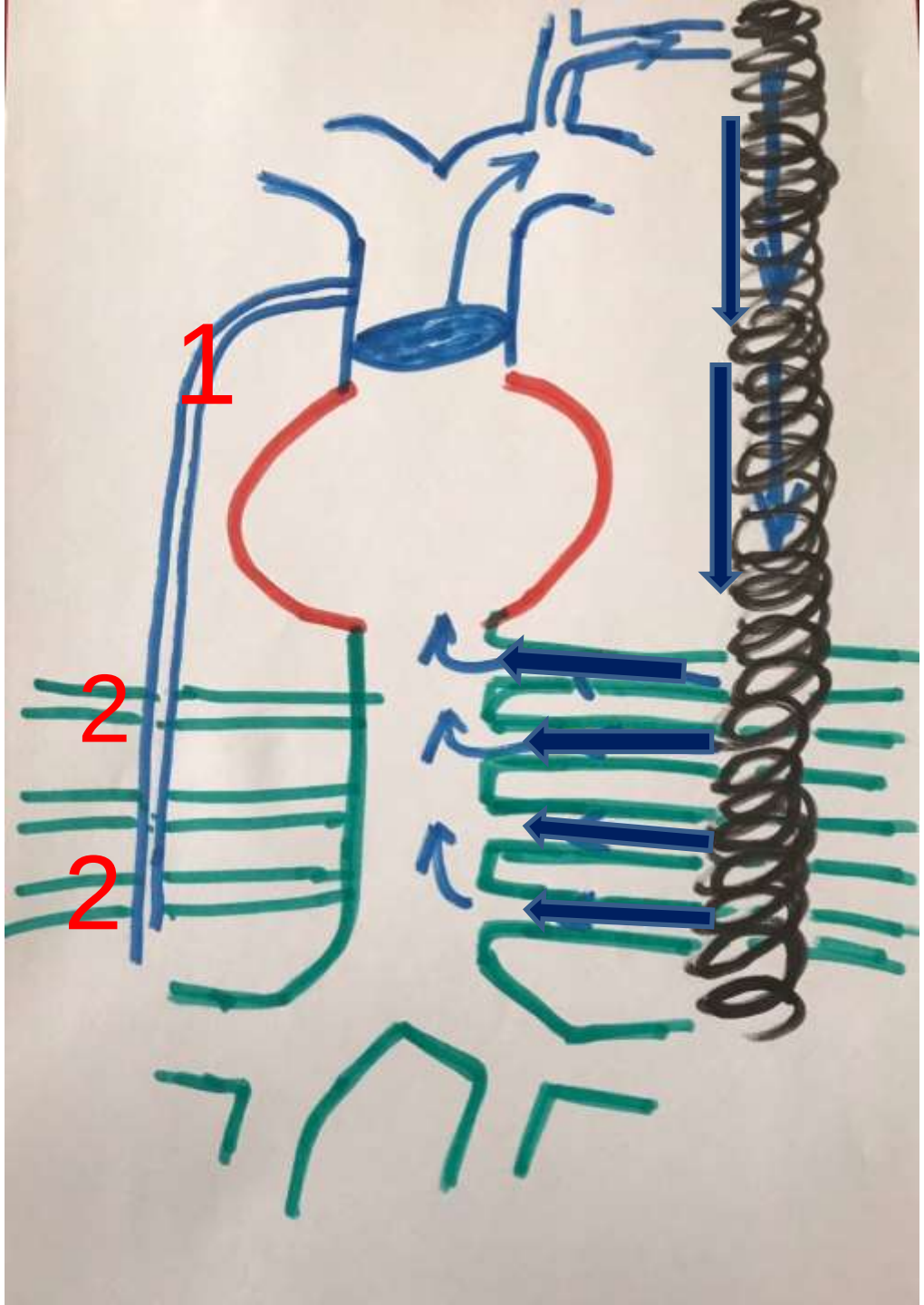

Окольный ток

крови из системы верхней полой вены в нижнюю полую вену.Кровь течёт ретроградно по v.azygos и переходит в v.v.lumbales, которые впадают в нижнюю полую вену.

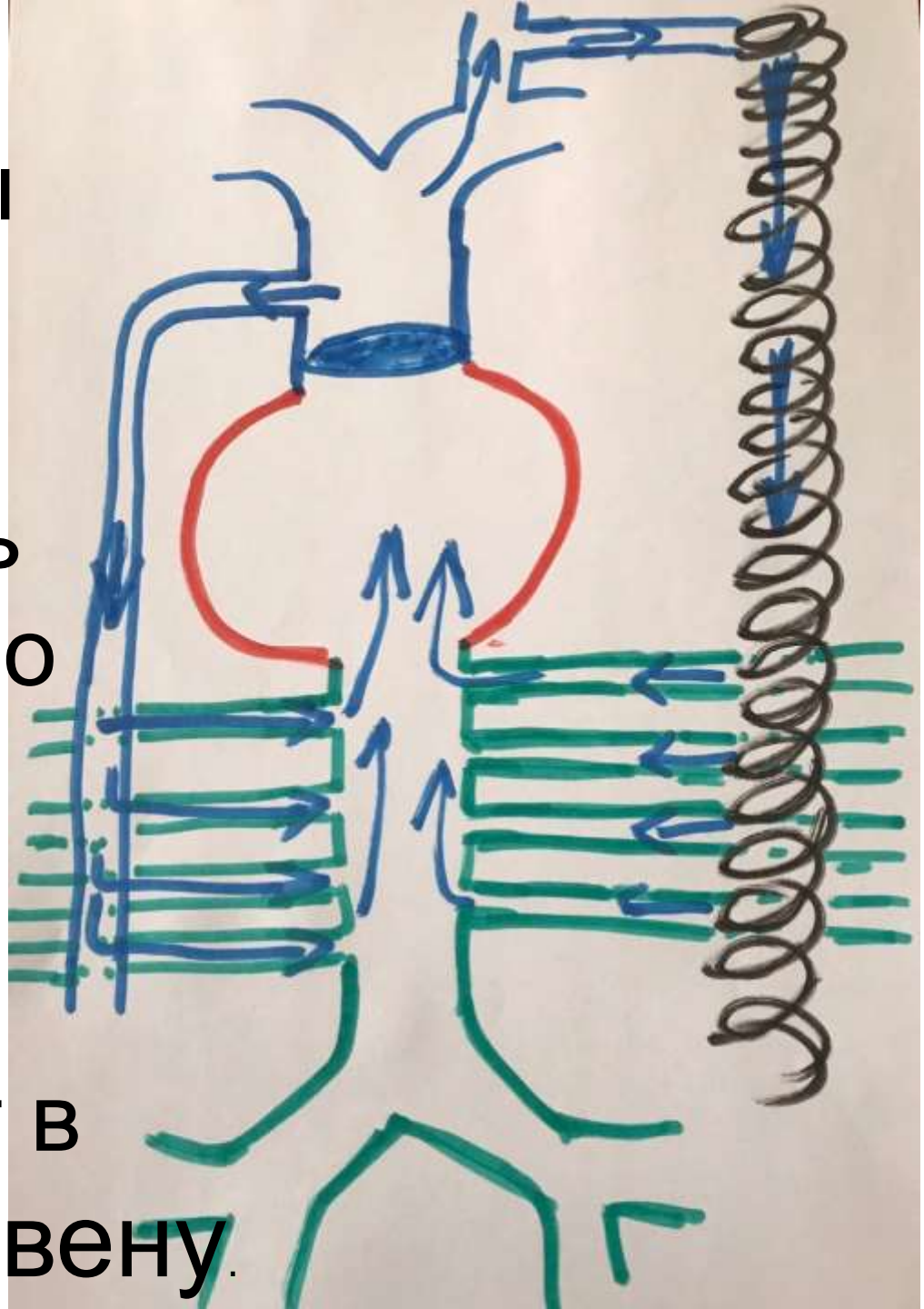

Развитие анастомозов при облитерации нижней полой вены ниже уровня впадения почечных вен.

Облитерация нижней полой вены

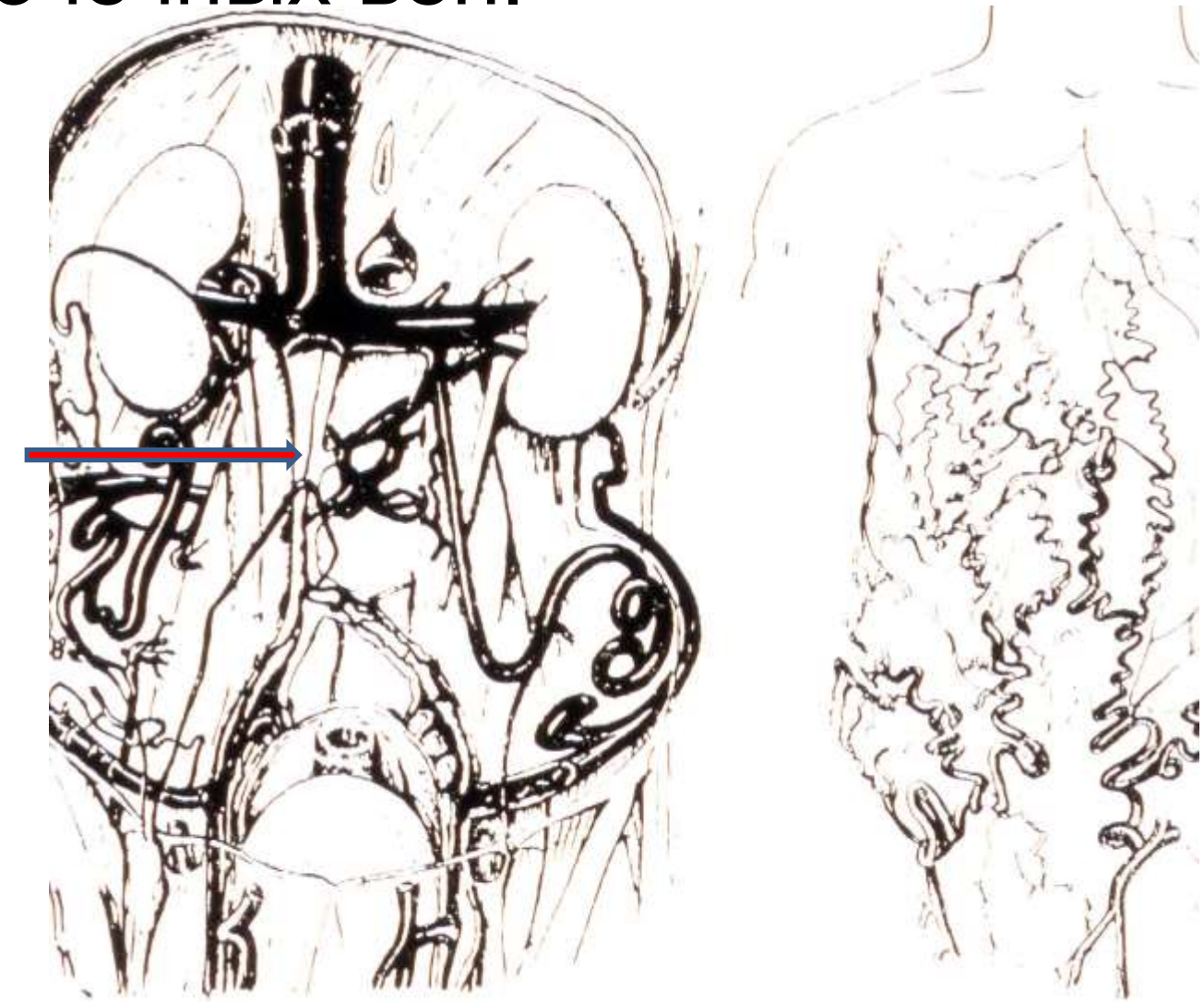

Порто-кавальные анастомозы.

1-v.cava superior

2-v.cava inferior

3-v.portae

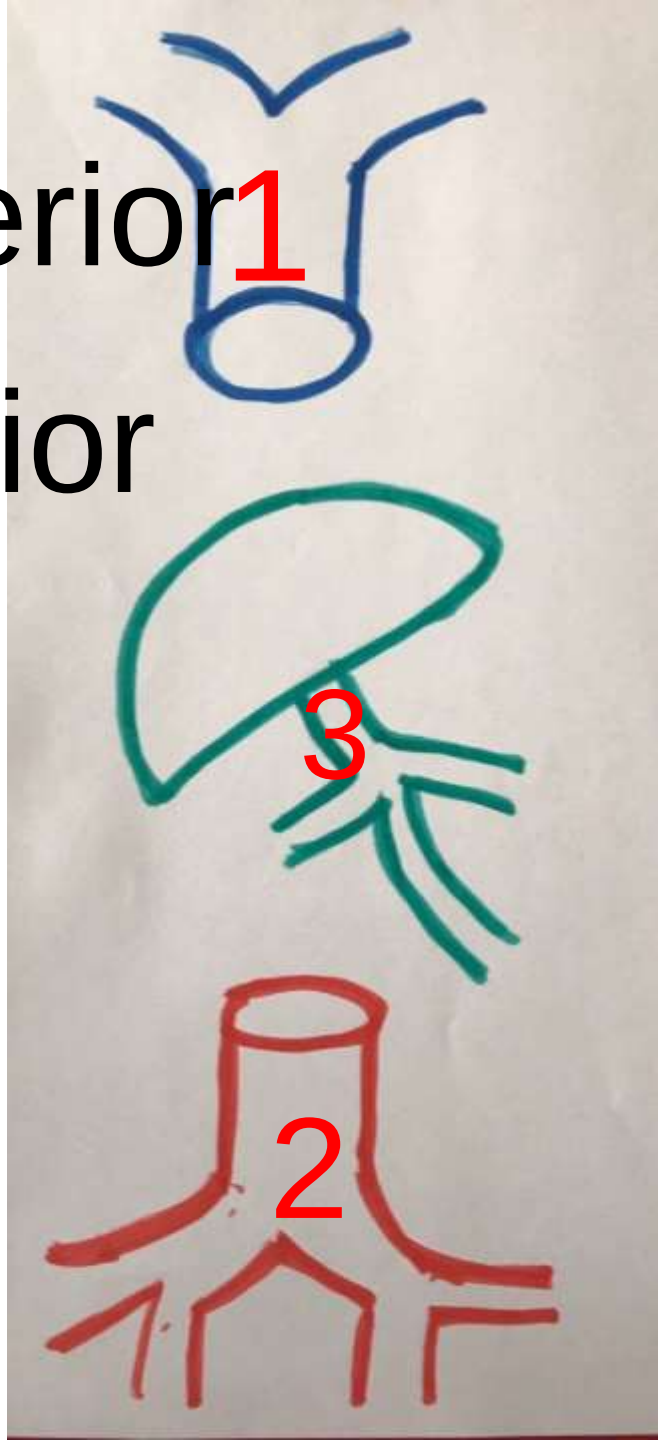

1-v.azygos

2-oesophagus

3-gaster seu ventriculus

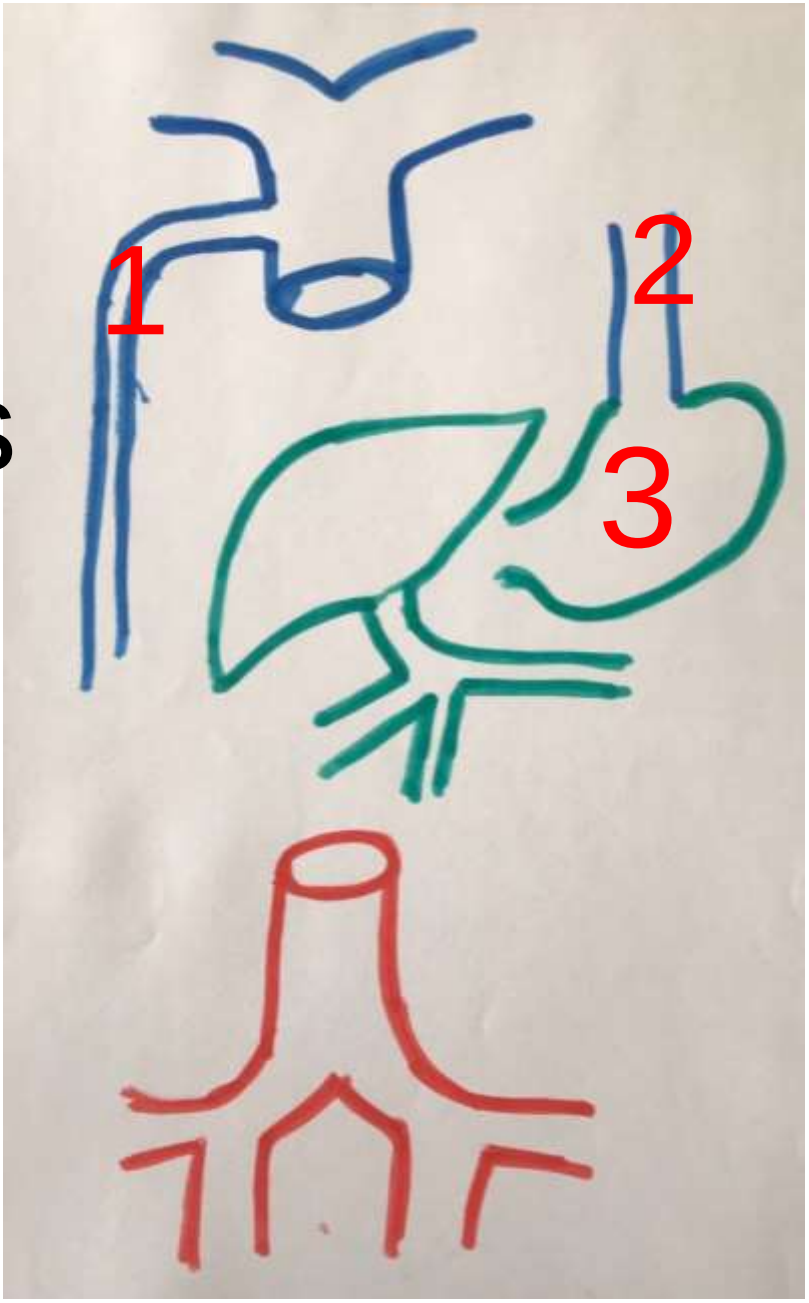

1-v.v.oesophageales

2-v.gastrica sinistra

3-анастомоз между венами брюшного отдела пищевода и левой желудочной веной.

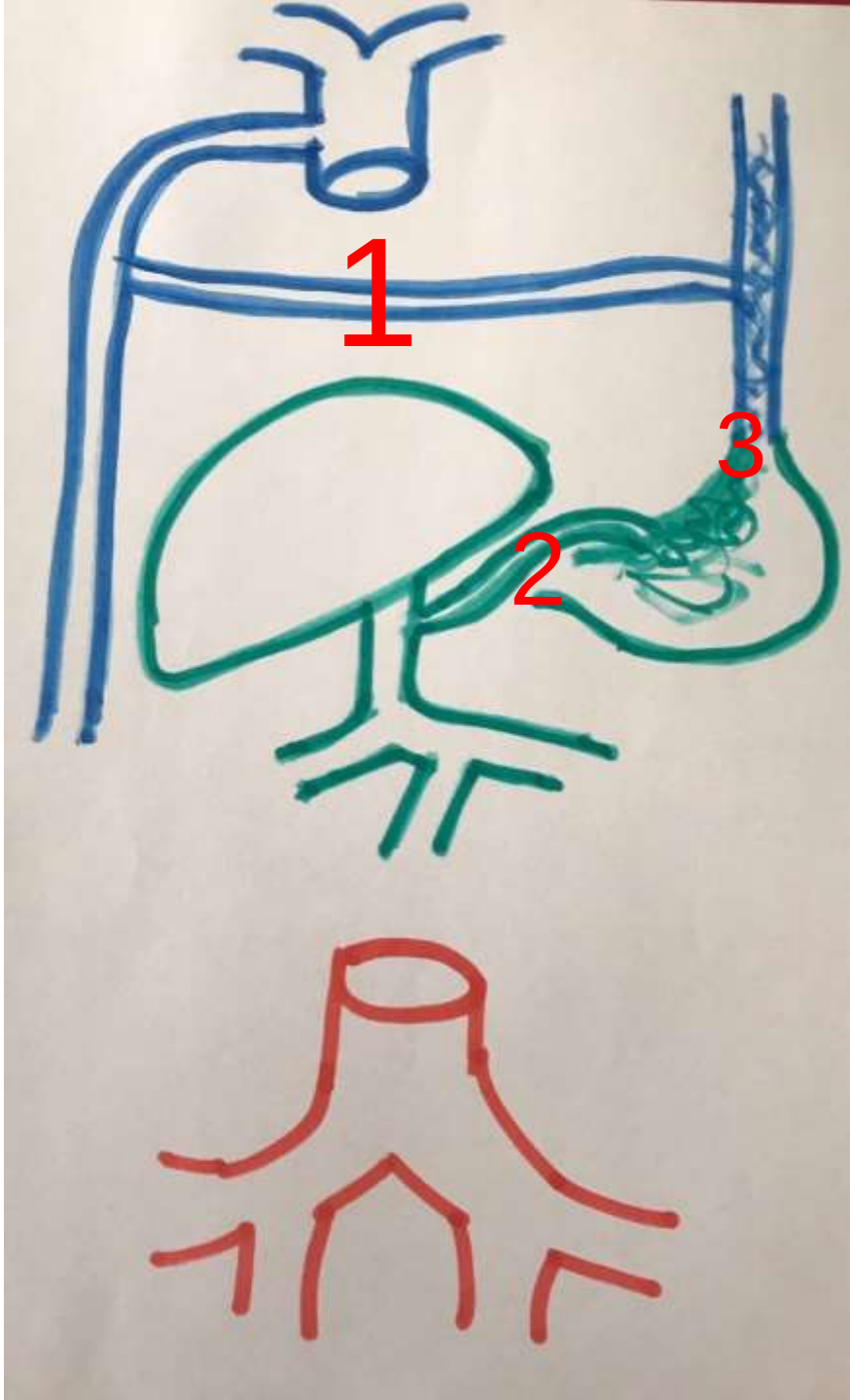

Окольный ток крови из системы воротной вены в систему верхней полой вены, развившийся как последствие тромбоза воротной вены. Кровь течёт по v.gastrica sinistra в v.v.oesophageales, которые впадают в v.azygos ,а она является притоком v.cava superior.

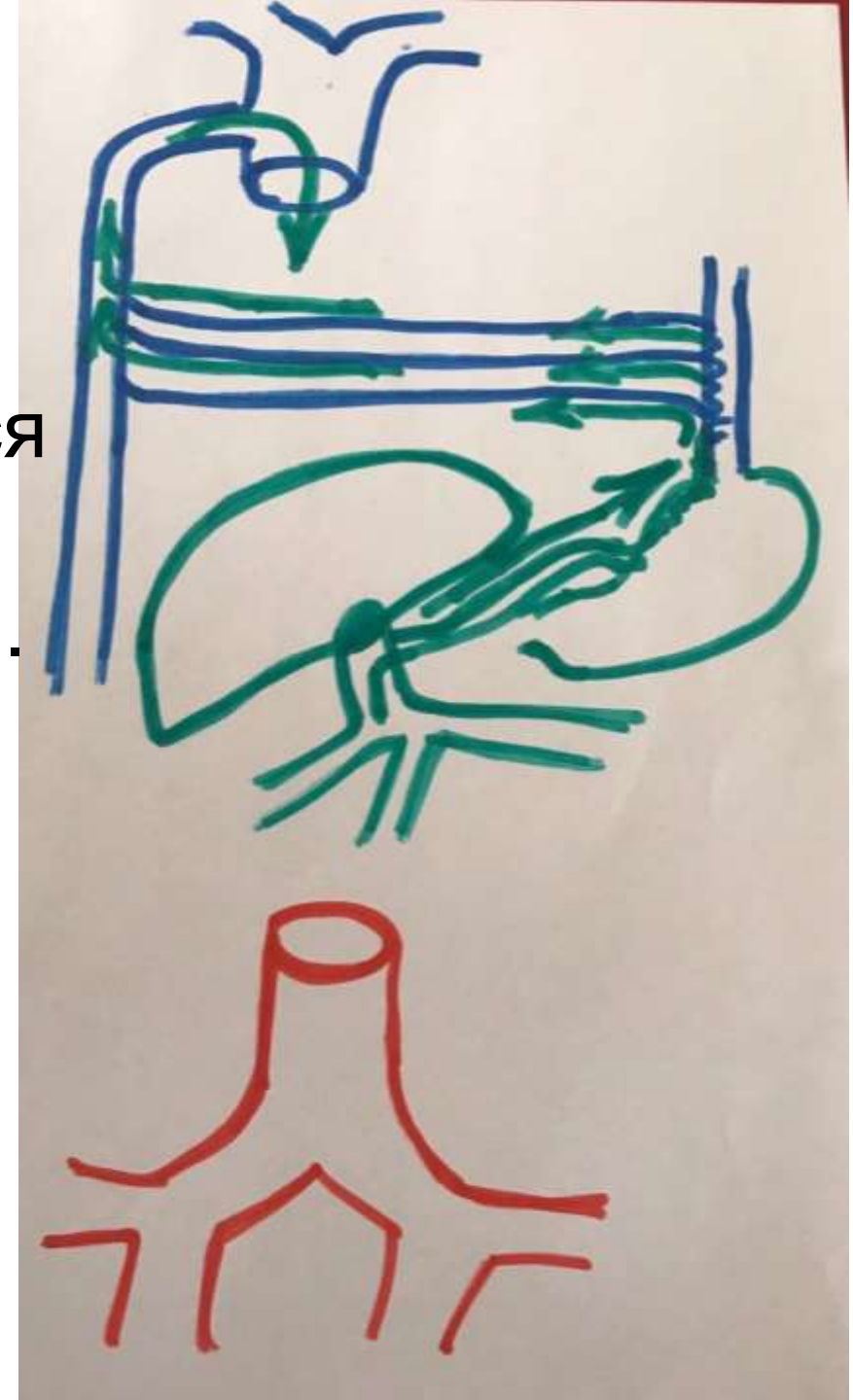

1-v.epigastrica superior
2-v.epigastrica inferior
3-v.v. paraumbili-cales
4-v.thoracica interna

5- v.brachiocephalica dextra

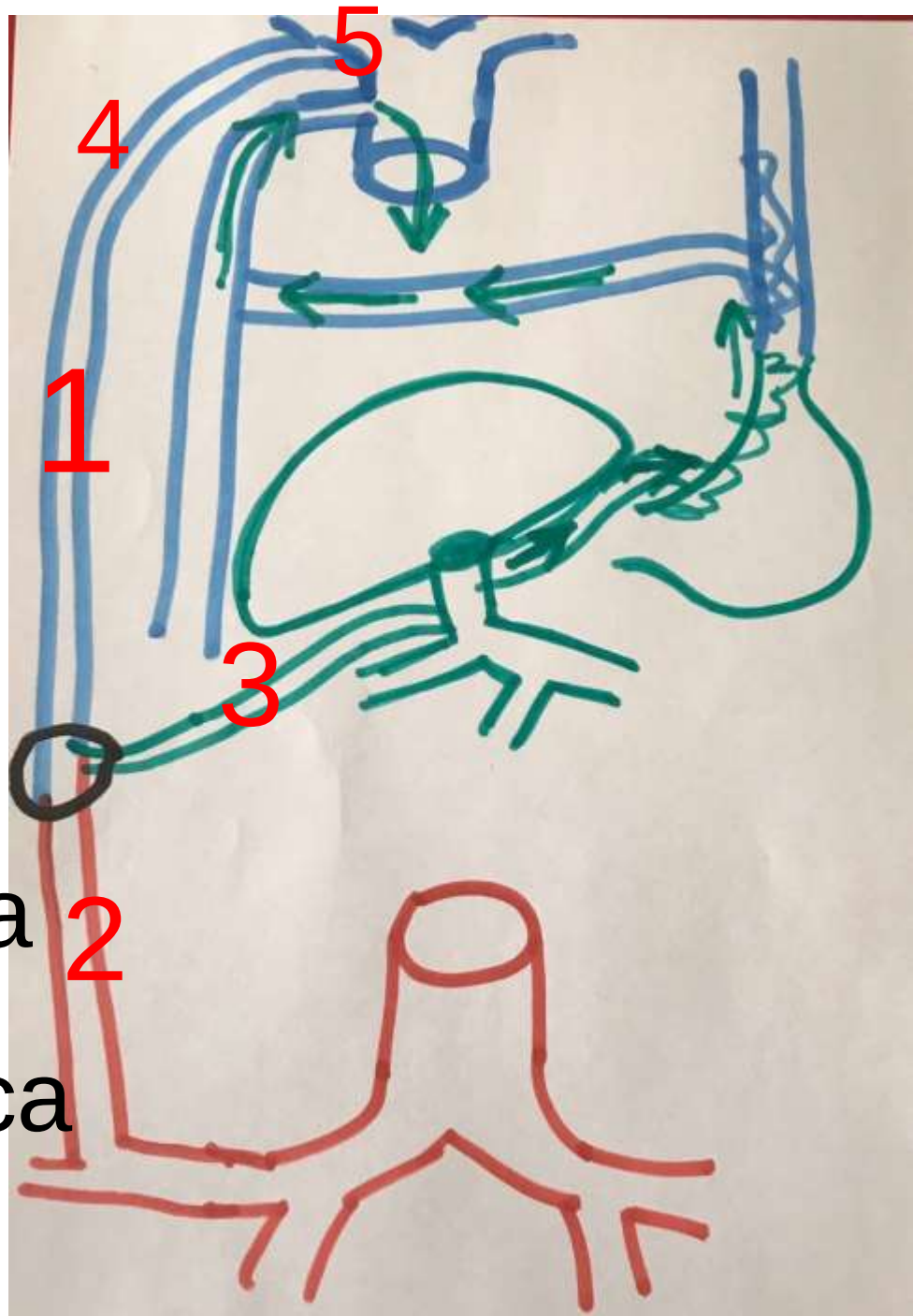

1-v.epigastrica superior

2-v.v.paraumbili-cales

3-v.epigastrica inferior

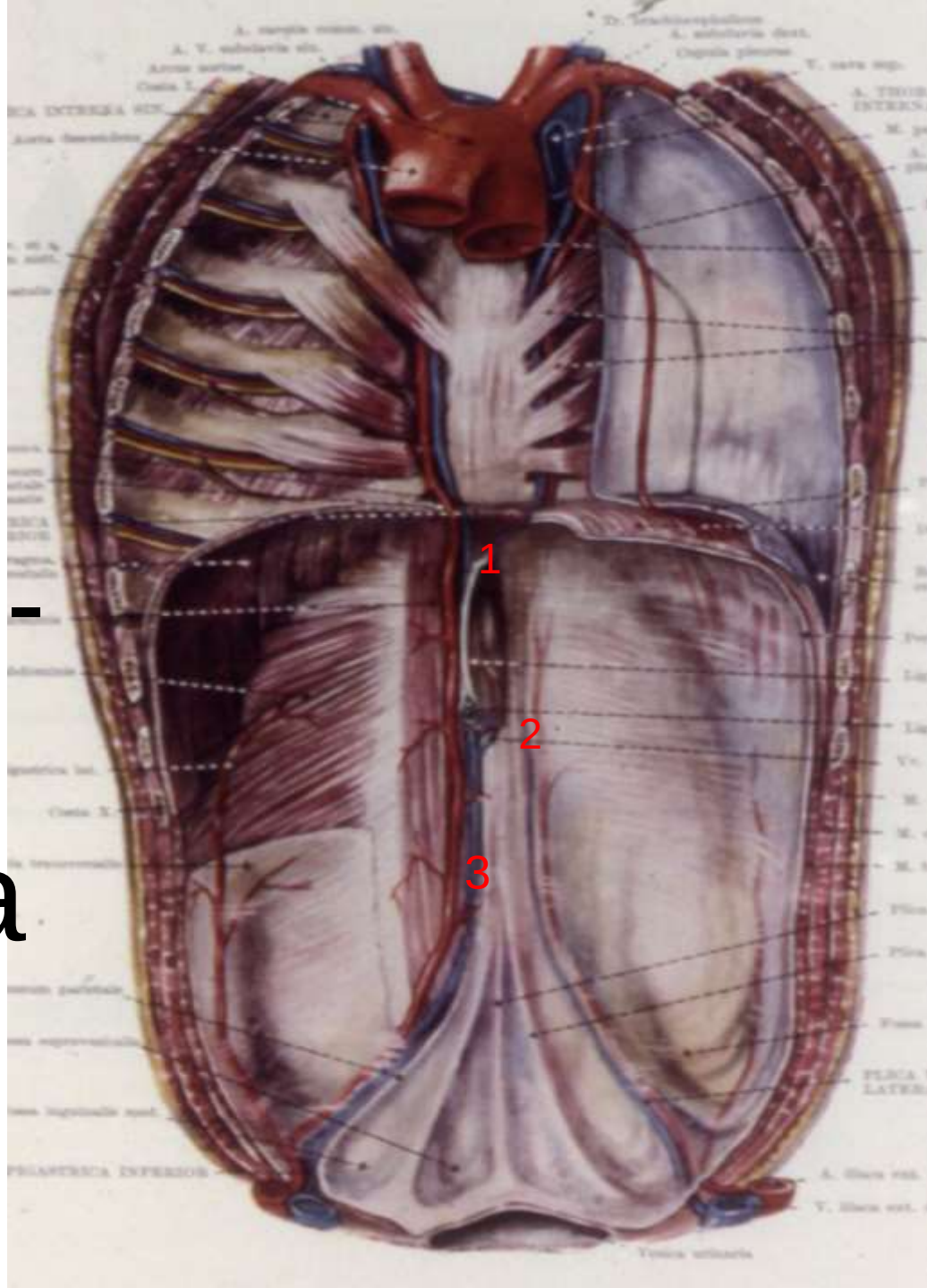

Окольный ток крови из системы воротной вены в верхнюю и нижнюю полые вены.При этом кровь ретроградно течёт по v.v.paraumbilicales ,а далее в систему верхней полой вены по v.epigastrica superior, v.thoracica Interna и v.brachiocephalica и в нижнюю полую вену по v.epigastrica inferior, v.iliaca externa v.Iliaca communis.

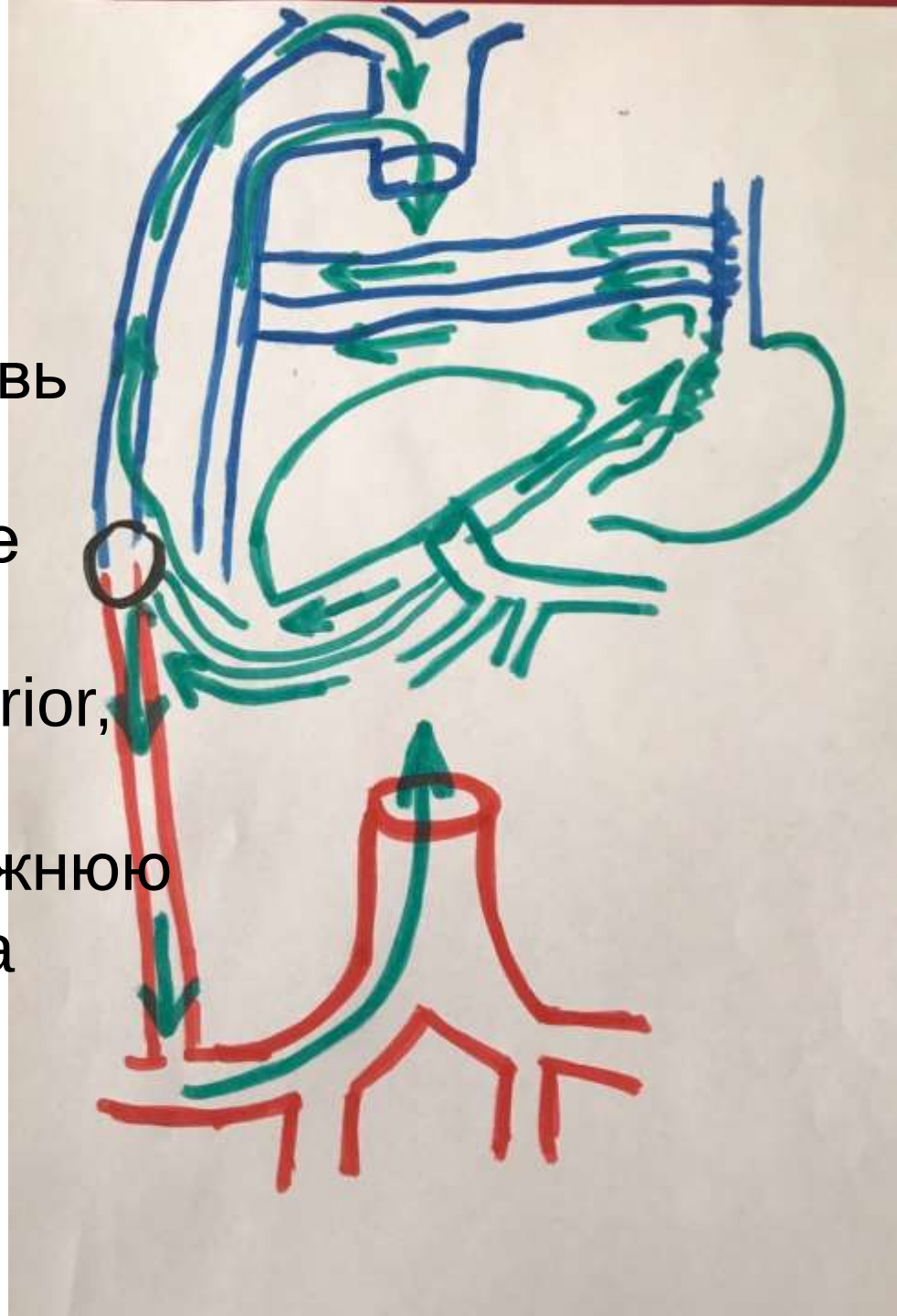

Caput Medusae

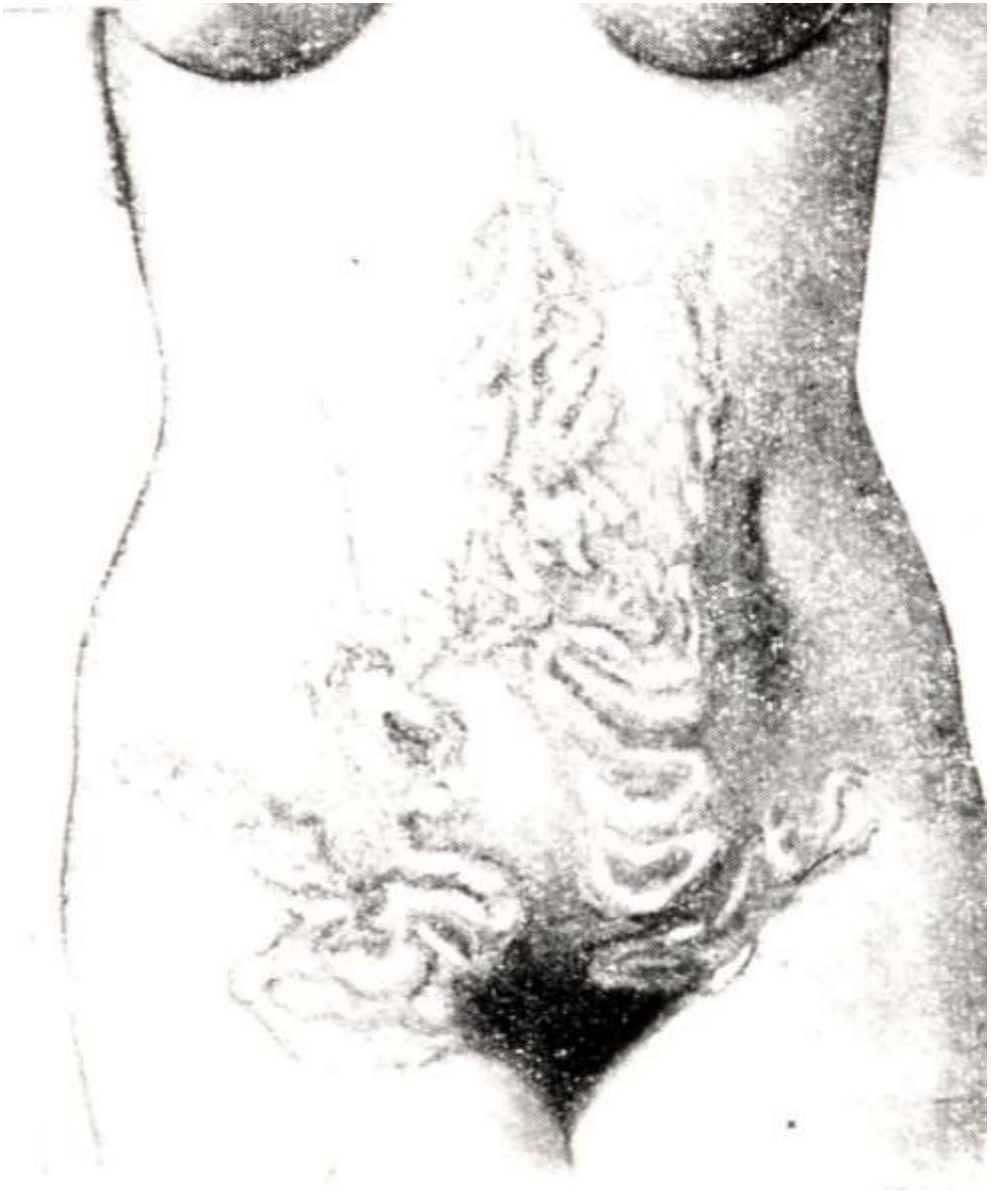

1-v.rectalis superior

2-v.rectalis media

3-v.rectalis inferior

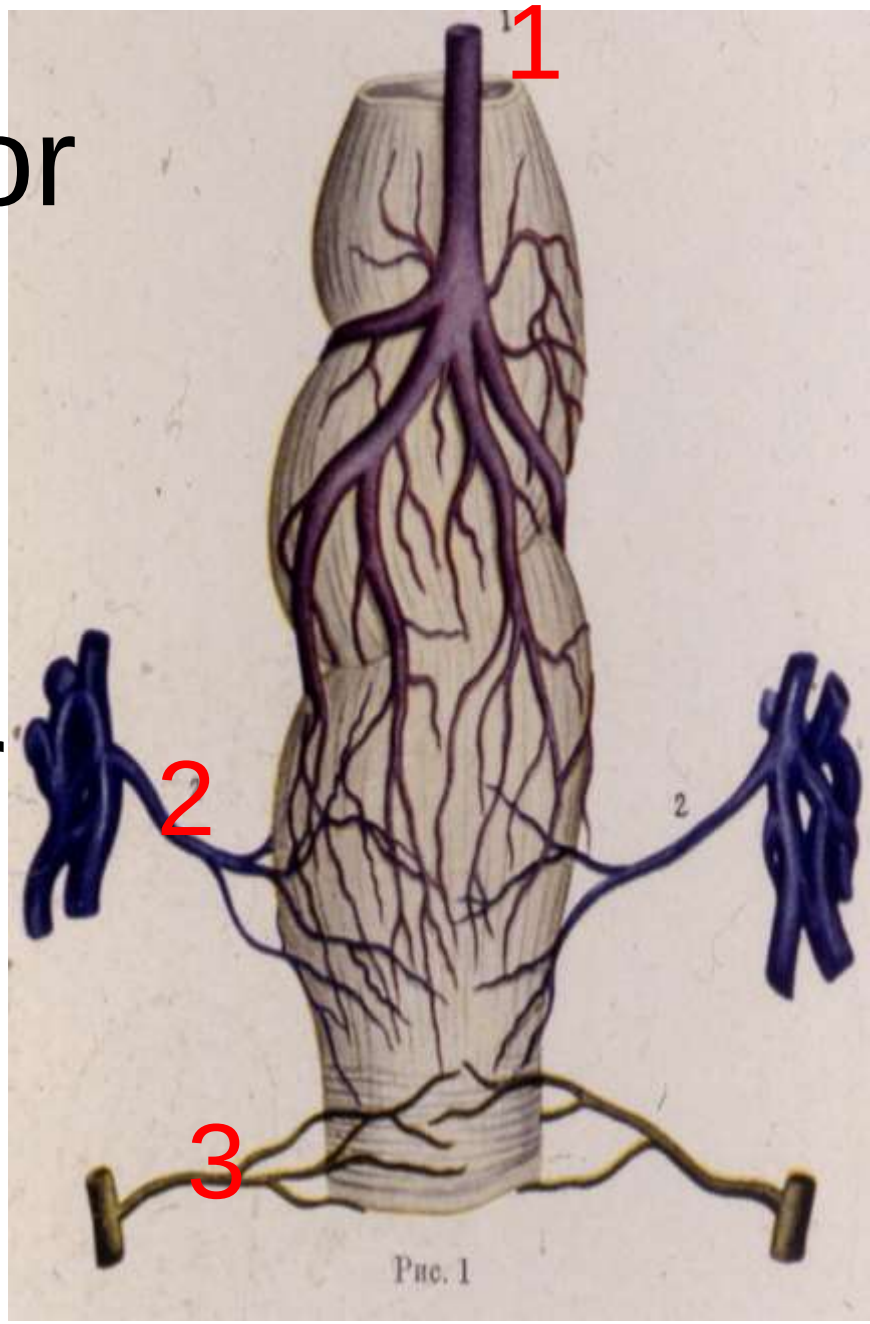

1-v.rectalis superior

2-v.rectalis media

3-v.rectalis inferior

4-v.mesenterica inferior

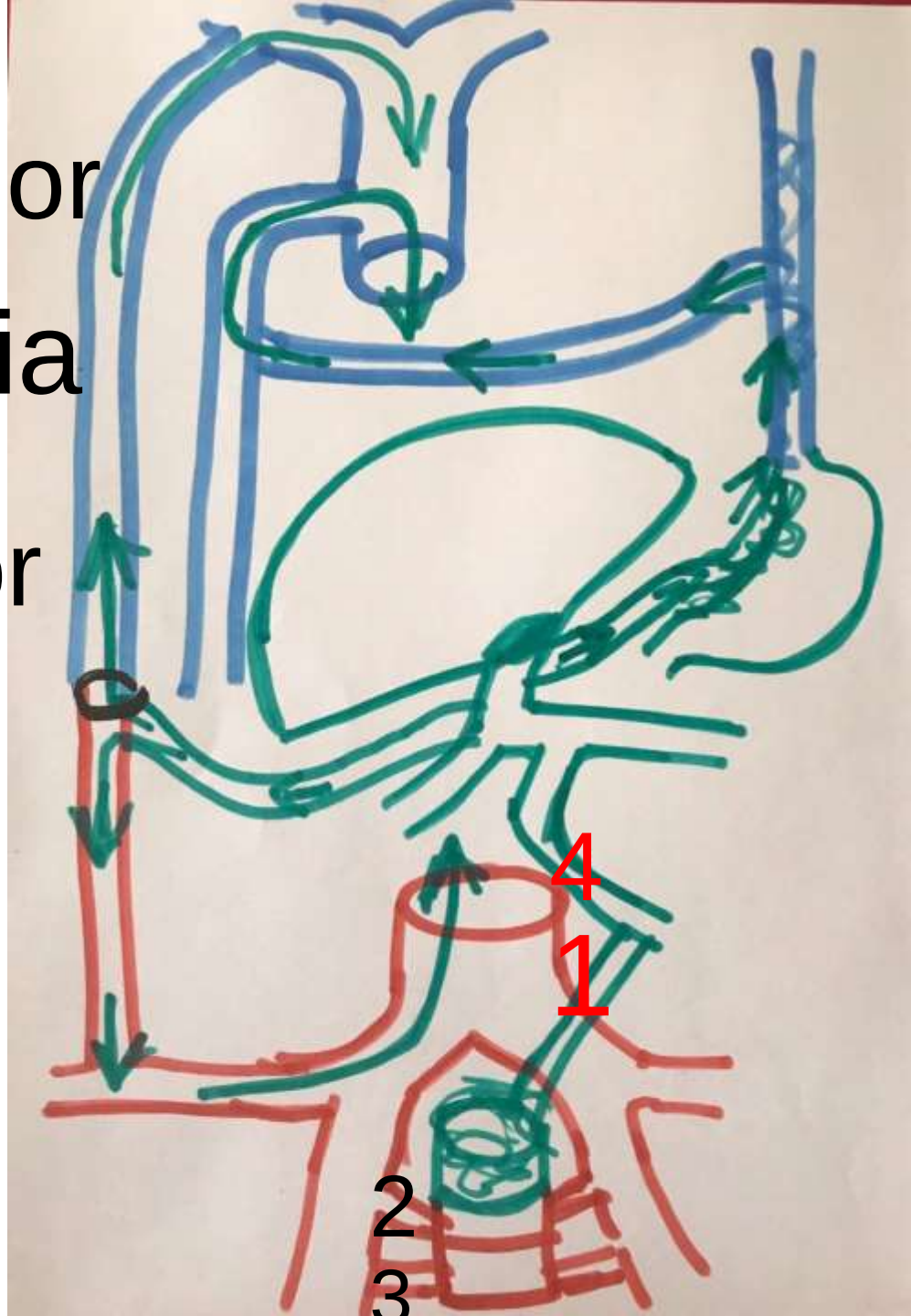

Окольный ток крови при закупорке воротной вены.При этом кровь течёт ретроградно по v. mesenterica Inferior в v.rectalis superior,а далее через анастомозы в v.v.rectales media et inferior,которые впадают в v.iliaca interna, а далее в v.iliaca communis

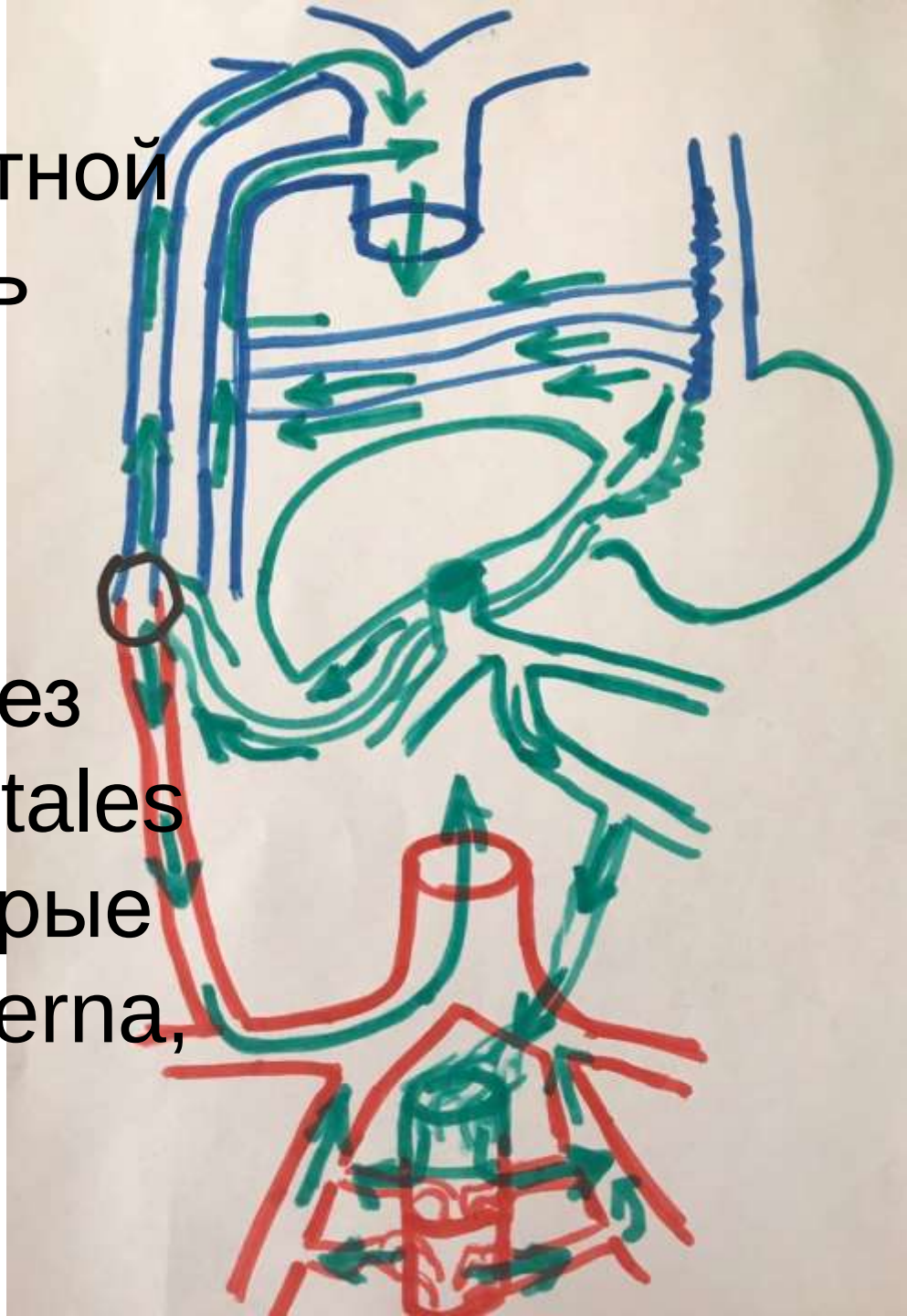

1-v.v.lumbales

2-v.azygos

3-v.mesenterica superior

4-v.mesenterica inferior

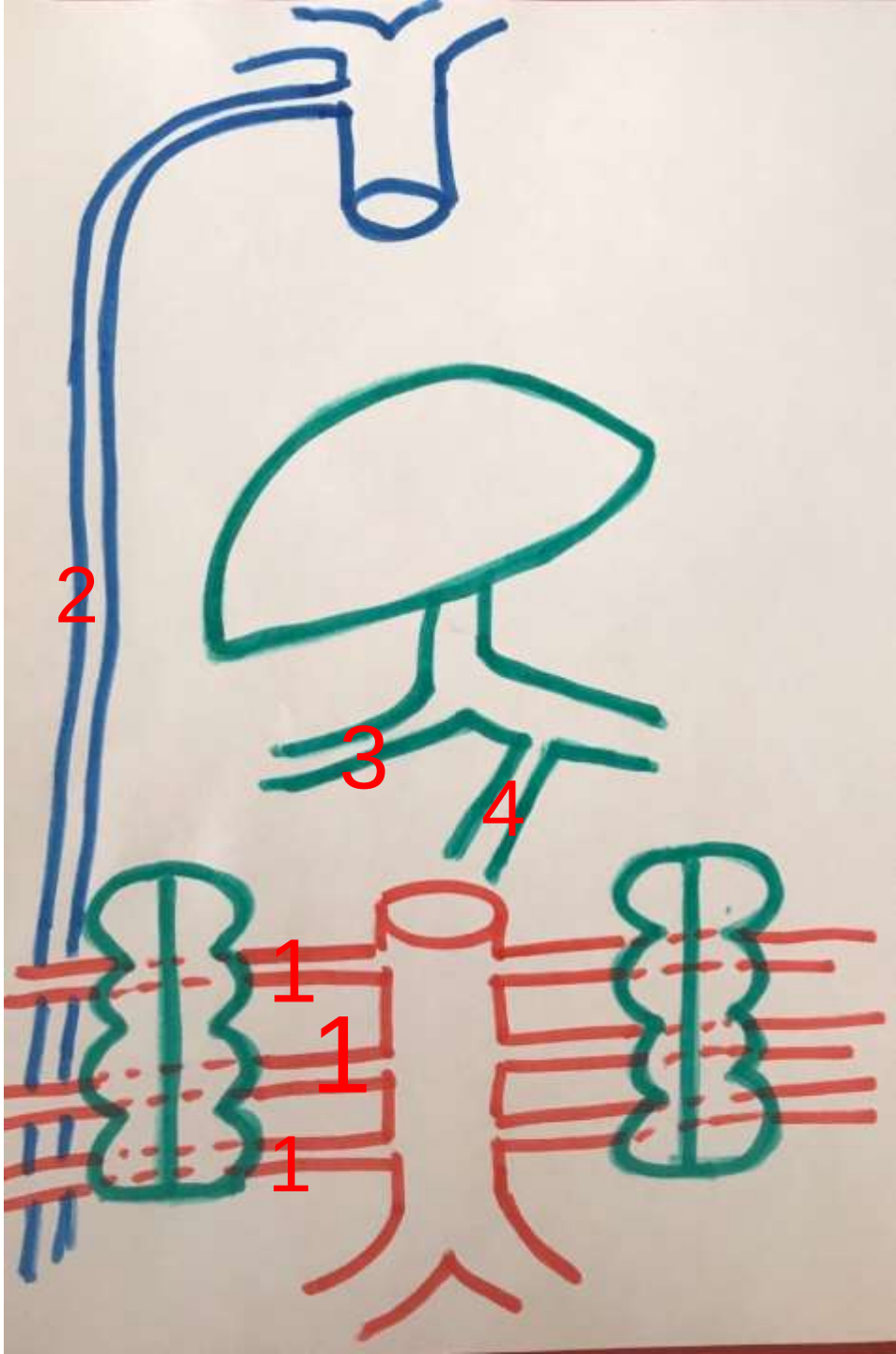

Окольный ток крови.

Кровь течёт ретроградно по v.v.mesentericae superior et inferior через анастомозы в v.v.lumbales и в v.cava inferior,а также по v.azygos в v.cava superior.

Порто-портальные анастомозы.

1- «Добавочные» воротные вены.
На них указывали И.В.Буяльский,К.Бернар, И.М.Догель,Ф.К.Саппей и Ф.А.Валькер.

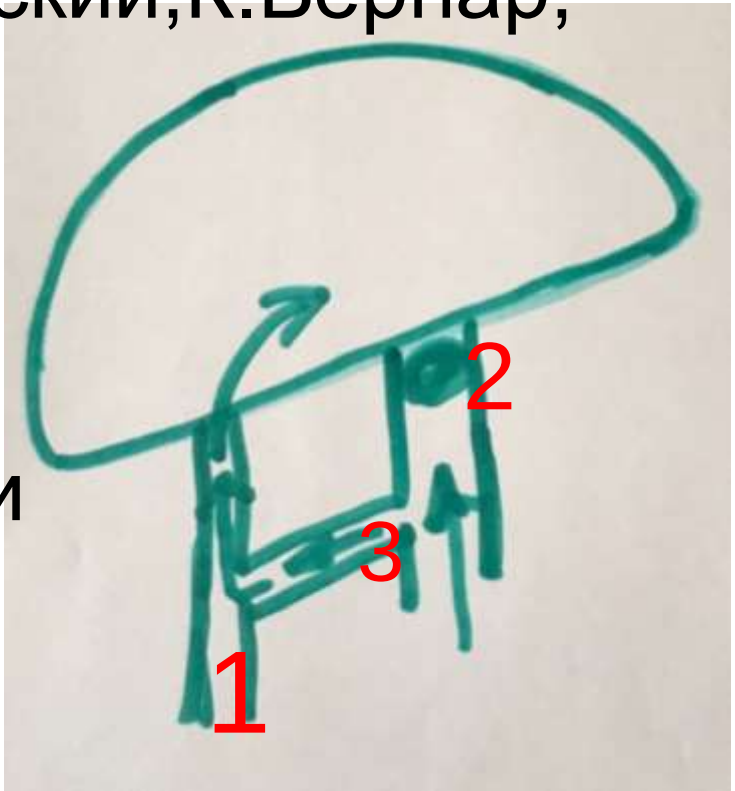

2-v.Portae

3-анастомоз воротной вены и добавочных воротных вен, с помощью которого восстанавливается отток крови от непарных органов брюшной полости через печень.

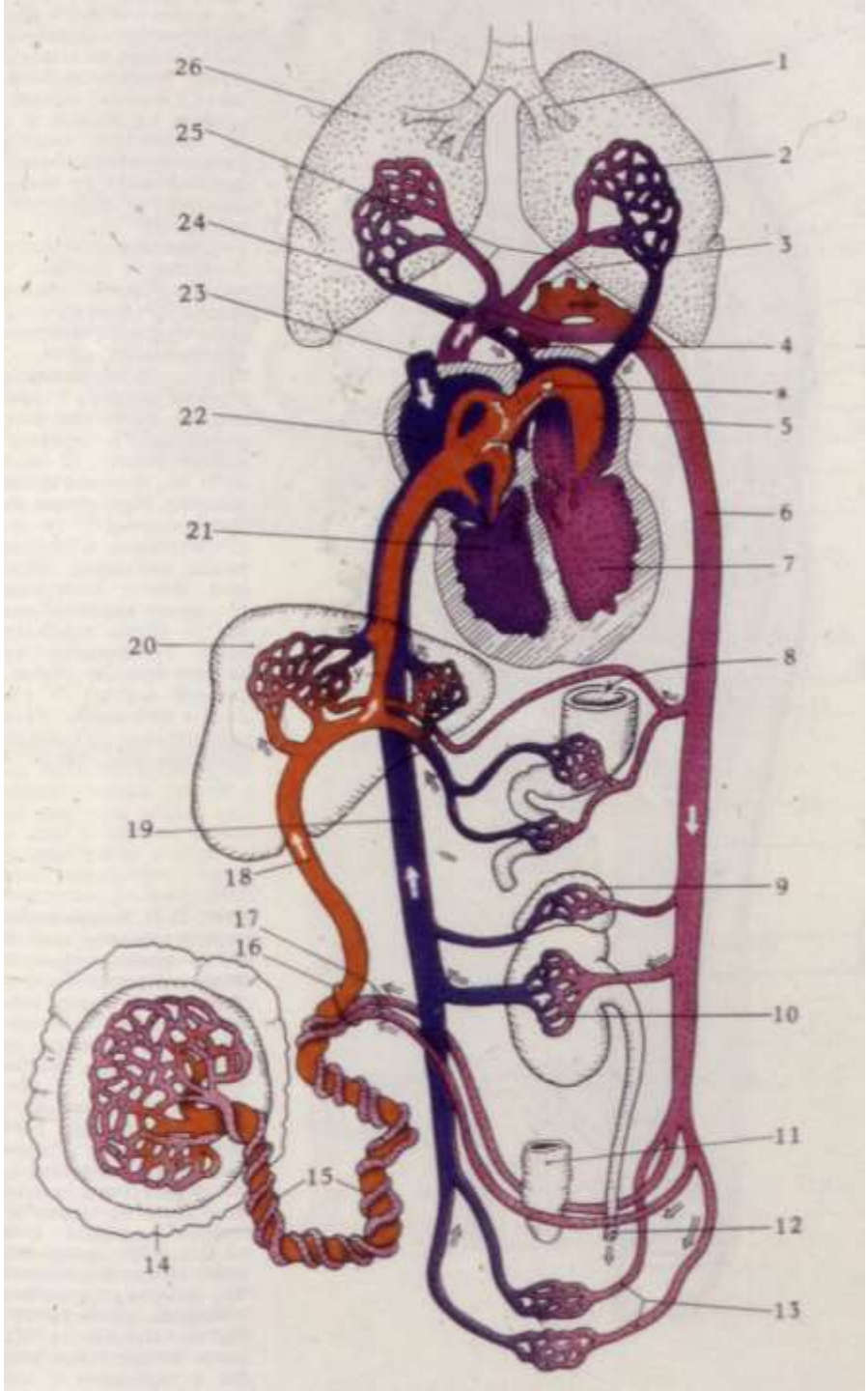
26
25
24
23
22
21
20
19
18
17
16
15
14
1
2
3
4
5
6
7
8
9
10
11
12
13

СПАСИБО ЗА ВНИМАНИЕ