Инсульт в бассейне артерии Першерона: анатомические предпосылки, клиника, диагностика, лечение

В.А. Сорокоумов, М.Д. Селькин, М.К. Барбухатти

Кровоснабжение таламуса и таламические инфаркты

- **Артериальное кровоснабжение таламуса осуществляется пятью артериями, из которых три основные (таламоперфорирующие, таламогеникулярные и задние ворсинчатые) являются ветвями ЗМА. Две другие — передняя ворсинчатая (ветвь внутренней сонной артерии) и полярные, или тубероталамические, артерии (ветвь задней соединительной артерии — ЗСА) — относятся к территории каротидной системы.**
- **Выделяют четыре основные сосудистые территории таламуса: переднюю, парамедианную, нижнебоковую и заднюю. Полярные (или тубероталамические) артерии из ЗСА питают переднюю область таламуса, парамедианные (или таламоперфорирующие) артерии из Р1-сегмента ЗМА поставляют кровь для парамедианной зоны, таламогеникулярные артерии — для нижнебоковой и задняя хориоидальная артерия из Р2-сегмента ЗМА — для задней территории зрительного бугра. В 1/3 случаев полярные артерии отсутствуют и васкуляризация осуществляется из парамедианных артерий.**
- **Частота двустороннего поражения таламуса составляет только 4,6 % случаев среди всех изолированных таламических инфарктов.**

(С.М. Виничук и соавт., 2012)

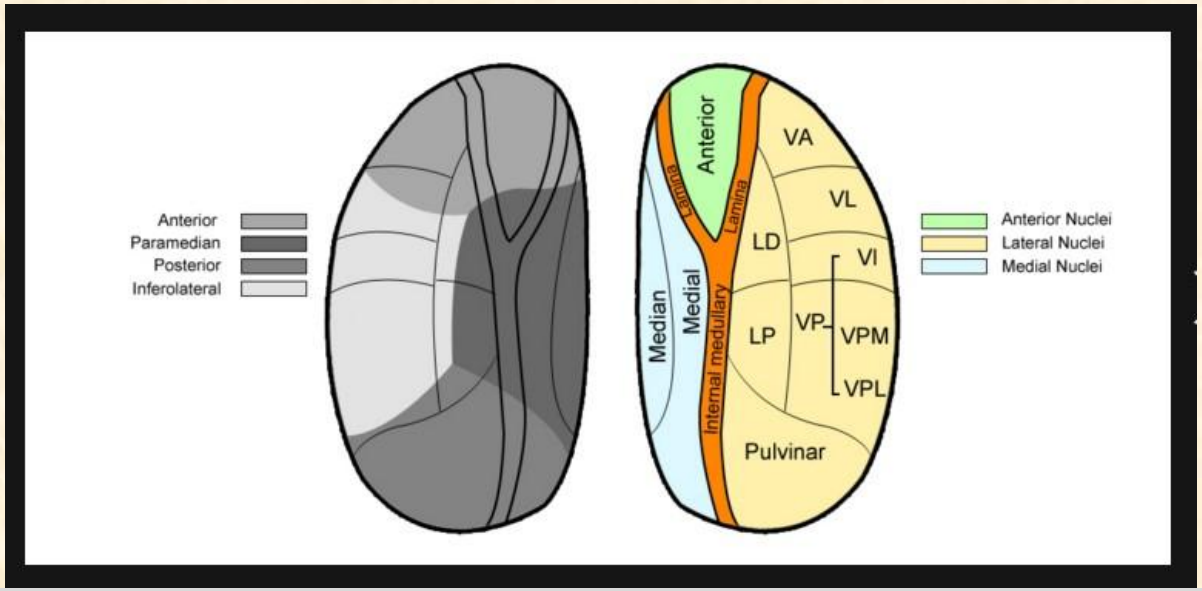

Фурсова Л.А., Науменко Д.В.

МЕЖДУНАРОДНЫЙ НЕВРОЛОГИЧЕСКИЙ ЖУРНАЛ 1(55) 2013

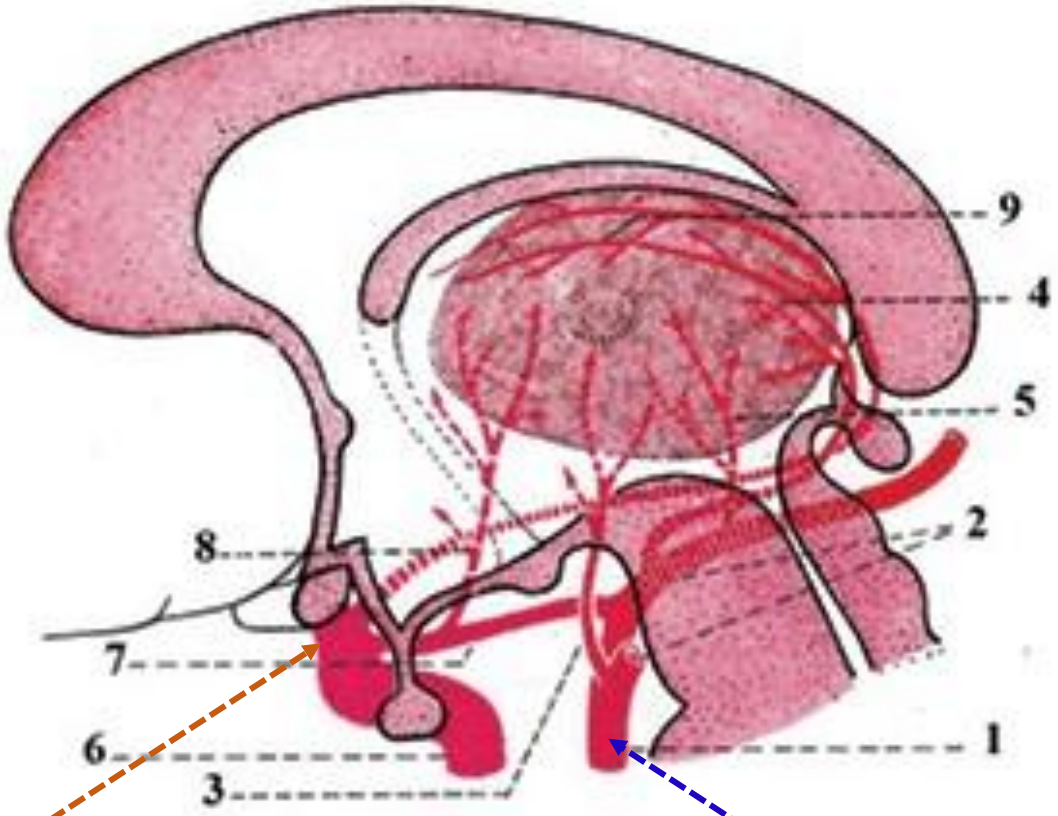

Схема кровоснабжения таламуса (по Lazorthes G. (Ed.), 1961), модифицированная

Каротидный бассейн: 6 – внутренняя сонная артерия; 7 – задняя соединительная артерия; 8 – полярные (туберо-таламические) артерии; 9 – передние ворсинчатые артерии

Заднециркулярный бассейн: 1 – основная артерия; 2 – ЗМА; 3 – таламо-субталамические (парамедианные, таламоперфорирующие) артерии; 4 – таламогеникулярные артерии; 5 – задние ворсинчатые артерии

Синдром верхушки ОА
Иногда наблюдается билатеральное поражение областей мозга, кровоснабжаемых из ЗМА. Это имеет место в первую очередь при синдроме верхушки базилярной **артерии (top of the basilar syndrome**), который представляет собой эмболическую окклюзию дистального отдела основной артерии и характеризуется угнетением сознания, зрительными нарушениями, глазодвигательными и поведенческими расстройствами, часто без моторной дисфункции

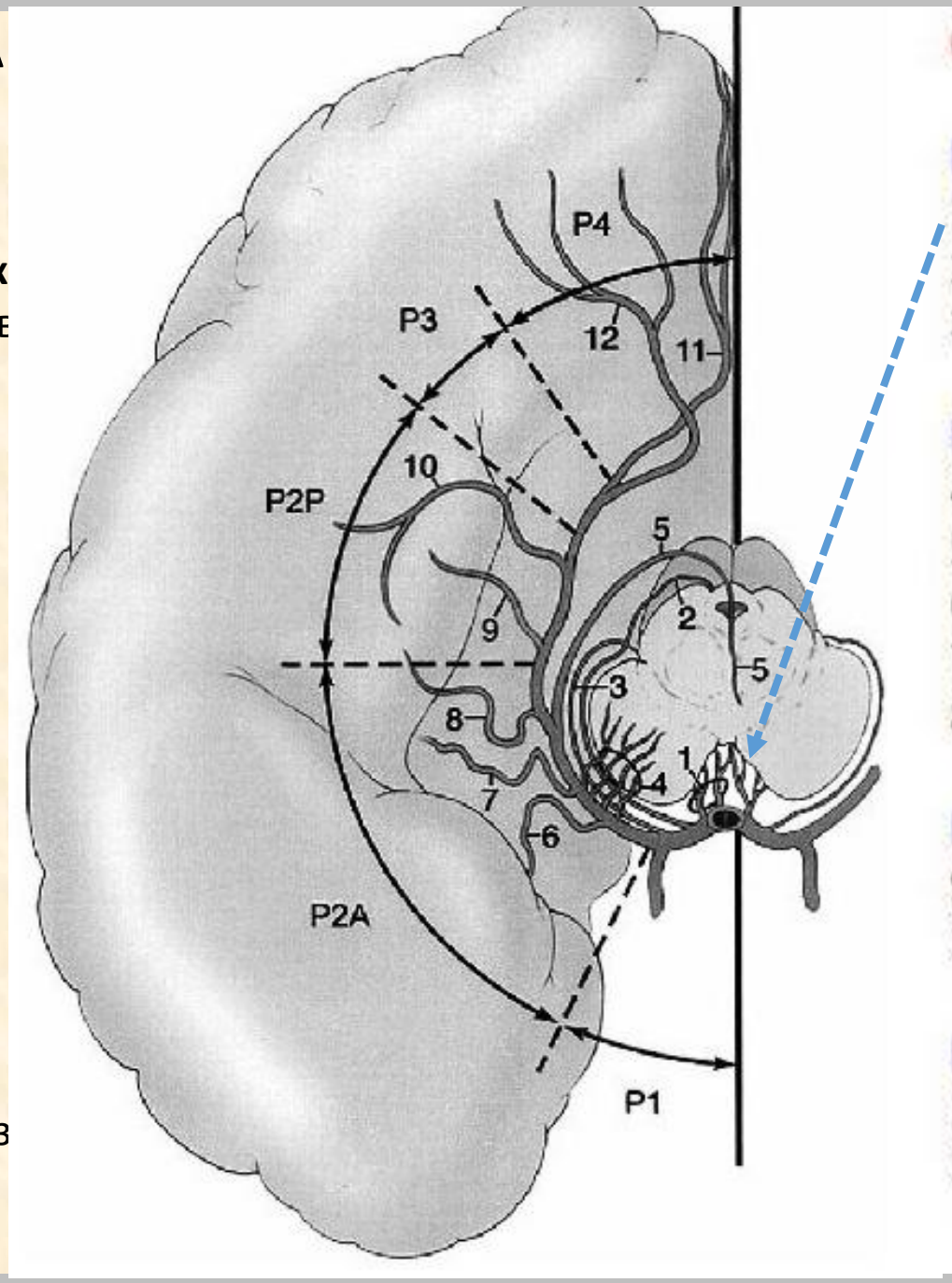

Сегменты задней мозговой артерии и ее ветви

P1 сегмент:
1 - таламо-перфорантные артерии;
2 - Длинная огибающая артерия;
3 - Короткая огибающая артерия.

P2A сегмент:
4 - Педункулярные перфорантные артерии;
5 - Медиальная задняя ворсинчатая артерия;
6 - Артерия гиппокампа;
7 - Передняя височная артерия;
8 - Средняя височная артерия.

P2P сегмент:
9 - Задняя височная артерия;
10 - Латеральная задняя ворсинчатая артерия.

P3 и P4 сегменты:
11 - Артерия шпорной борозды;
12 - Теменно-затылочная артерия.

На долю ишемии парамедианной территории приходится около 22–35 % всех инфарктов таламуса

Эта область зрительного бугра васкуляризуется артериями, отходящими непосредственно из первого сегмента ЗМА с обеих сторон, однако в 1/3 случаев — из одной ножки, известной как артерия Першерона (Percheron). Артерия Першерона — это единственная артерия, отходящая справа или слева от срединного (мезэнцефалического) сегмента ЗМА. На уровне субталамуса она разделяется и снабжает кровью нижний срединный и передний отделы таламуса и субталамуса с двух сторон. Парамедианные артерии ЗМА отличаются большой вариабельностью, могут поставлять кровь и к передней территории таламуса (в 30–60 % случаев), участвовать в кровоснабжении среднего мозга и ростральной части ствола головного мозга в тех случаях, когда полярные артерии отсутствуют.

Фурсова Л.А., Науменко Д.В. МЕЖДУНАРОДНЫЙ НЕВРОЛОГИЧЕСКИЙ ЖУРНАЛ 1(55) 2013

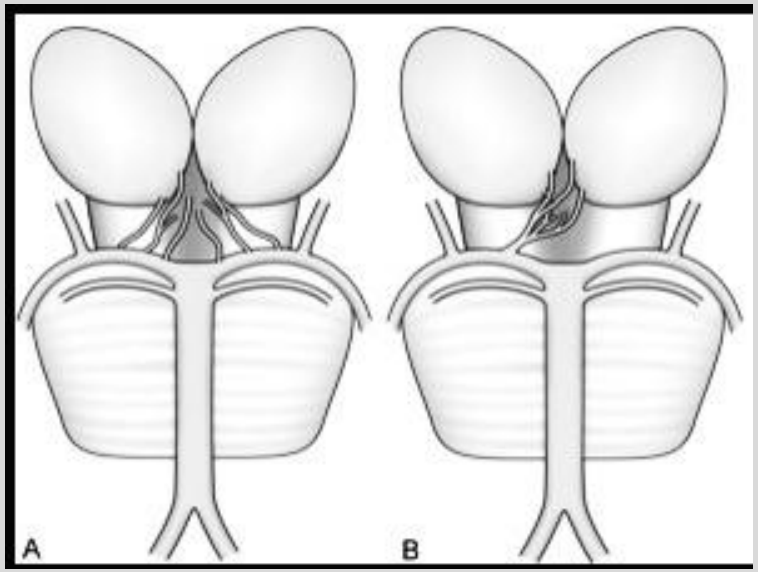

По Matheus M.G., Castillo M., 2003

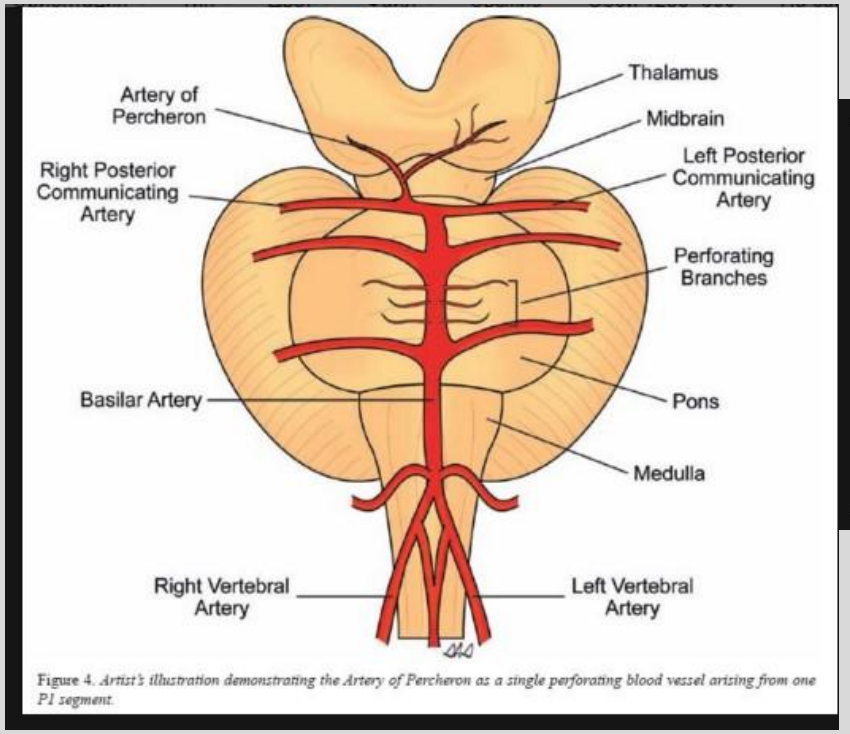

Figure 4. *Artist's illustration demonstrating the Artery of Percheron as a single perforating blood vessel arising from one P1 segment.*

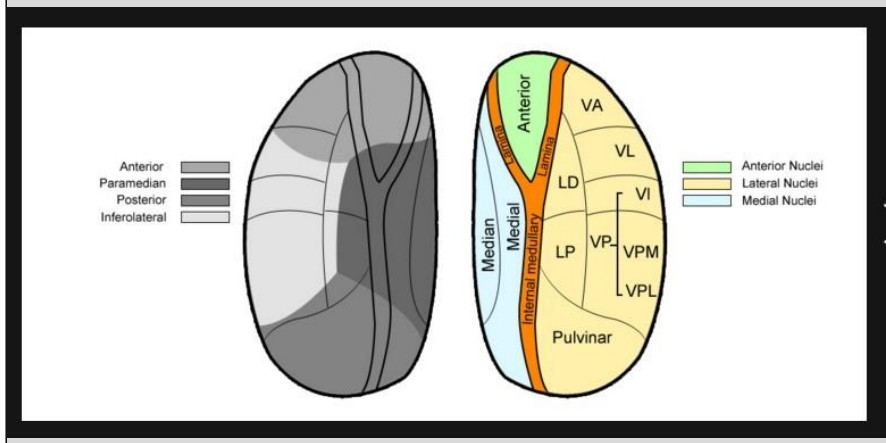

Артерия Першерона была впервые описана в 1973 году французским ученым – медиком Жераром Першероном.

"Анатомия артериального кровоснабжения человеческого таламуса и ее использование для интерпретации сосудистой патологии таламуса". Neurologie, 1973, ***205*** *(1): 1-*

Артерия Першерона – это артериальный ствол, представляющий необычный анатомический вариант, при котором одна артерия, отходящая от проксимального отдела одной из задних мозговых артерий, является источником двустороннего кровоснабжения для парамедиальных отделов зрительного бугра и ростральной части среднего мозга.

Поэтому окклюзия этой артерии может приводить к двусторонним таламическим и мезенцефалическим инфарктам.

При окклюзии доминирующей таламоперфорирующей артерии Першерона возможны 4 варианта ишемии:

1) **изолированный двусторонний парамедианный таламический инфаркт;**
2) **двусторонний парамедианный таламический инфаркт с вовлечением среднего мозга;**
3) **двусторонний сочетанный инфаркт парамедианной и передней областей таламуса вместе со средним мозгом;**
4) **в редких случаях — двусторонний инфаркт парамедианной и передней зон таламуса.**

Заднемедиальные инфаркты таламуса в основном обусловлены атеросклеротическим поражением церебральных сосудов (large artery disease — 63 %) и кардиоэмболией,

а вентролатеральные — микроангиопатией (small artery disease — 72 %).

Менее важную роль играют другие факторы — коллатеральный кровоток через ЗСА и вязкость крови. Даже при наличии атеросклеротической бляшки основным механизмом развития инсульта обычно является эмболия ЗМА или ее ветвей.

Фурсова Л.А., Науменко Д.В. МЕЖДУНАРОДНЫЙ НЕВРОЛОГИЧЕСКИЙ ЖУРНАЛ 1(55) 2013

Билатеральные парамедианные таламические инфаркты характеризуются классической триадой симптомов**: острым расстройством сознания, нейропсихологическими симптомами и нарушением вертикального взора**.

- *Угнетение уровня сознания* разной степени выраженности, вплоть до комы, наблюдается у всех пациентов. **Может возникать летаргический сон, когда пациента трудно разбудить, или гиперсомния — больные пробудимы, но впадают в глубокий сон вскоре после прекращения стимуляции**.
- *Нарушение функции вертикального взора* проявляется парезом взора вверх или комбинацией пареза взора вверх и вниз. Горизонтальная дисфункция менее характерна. Иногда отмечается сходящееся косоглазие.
- ***Нейропсихологические расстройства*** начинают проявляться по мере уменьшения расстройств сознания. **Пациенты становятся дезориентированными, тревожными и апатичными.** Характерными симптомами являются выраженная и длительная амнезия, абулия (абулия – это психологическое расстройство, которое сопровождается снижением инициативы и воли - греч. ἀ- — отрицательная частица и βουλή — воля), акинетический мутизм, таламическая деменция.

Фурсова Л.А., Науменко Д.В. МЕЖДУНАРОДНЫЙ НЕВРОЛОГИЧЕСКИЙ ЖУРНАЛ 1(55) 2013

Дифференциальная диагностика парных поражений таламуса:

- **Метаболические процессы** (болезнь Вильсона, болезнь Фара)
- **Токсические процессы** (энцефалопатия Вернике, центральный понтинный миелинолиз),
- **Инфекции** (вирусные энцефалиты, болезнь Крейтцфельдта — Якоба),
- **Сосудистые поражения** (ишемия в бассейне артерии Percheron, венозная окклюзия вены Галена или прямого синуса, аневризмы основной артерии) и опухоли (глиомы, астроцитомы) [17, 22, 29].

- **Дифференциация между *двусторонними артериальными и венозными инфарктами таламуса*** проводится с учетом размеров инфаркта, наличия или отсутствия отека мозга и ишемии других территорий мозга. Вовлечение глубоких вен (внутренней мозговой вены, вены Галена, прямого синуса), которые осуществляют отток венозной крови от зрительного бугра, может привести к различным проявлениям венозной гипертензии: острой головной боли с тошнотой, рвотой, судорогами, заинтересованности черепных нервов, иногда изменениям психического статуса.

Венозные инфаркты обычно больше по размеру, изолированные и сопровождаются отеком; они не имеют такой конкретной сосудистой территории, как изолированные артериальные таламические очаги, а включают несколько регионов. При нейровизуализации, как правило, определяется двусторонняя ишемия таламуса и базальных ганглиев; геморрагическая трансформация венозного инфаркта считается обычным явлением. Диагностика венозного тромбоза основана на МР-флебографии.

Фурсова Л.А., Науменко Д.В. МЕЖДУНАРОДНЫЙ НЕВРОЛОГИЧЕСКИЙ ЖУРНАЛ 1(55) 2013

В литературе имеется описание пациента с синдромом острого двустороннего рострального инсульта ствола мозга из-за окклюзии артерии Першерона, которая была обнаружена с помощью ЦАГ, в результате чего был успешно выполнен локальный внутриартериальный тромболизис этой артерии.

Изображение головного мозга после процедуры подтвердило клинические и ангиографические диагнозы.

INTERVENTIONAL CASE REPORT AJNR Am J Neuroradiol 28:870 –71 May 2007 www.ajnr.org

- Через микрокатетер, 5 мг активатора плазминогена ткани (tPA) были влиты проксимально от сгустка; после этого при помощи 0.014-дюймового микропроводника проведена катетеризация артерии Першерона. После этого суперселективный тромболизис был выполнен с еще 7 мг tPA, в результате достигнута полная реканализация артерии Першерона, с последующей селективной ангиографией, показавшей артерию как единый тракт с последующим делением дистально на два ствола.
- В течение следующей недели улучшилось много неврологических функций. За это время у пациента *исчезли проявления ступора, диплопии, птоза, межъядерной офтальмоплегии, пареза взора и левостороннего гемипареза.* Остаточный дефект заключался в парезе взора при взгляде вверх и вниз и в наднуклеарном вертикальном косоглазии.

INTERVENTIONAL CASE REPORT AJNR Am J Neuroradiol 28:870 –71 May 2007 www.ajnr.org

Таким образом, когда результаты обследования пациента с острым двусторонним ишемическим инсультом указывают на локализацию ишемии в самом дистальном отделе основной артерии, но окклюзии или стеноза основной артерии не найдено, нужно рассмотреть окклюзию артерии Першерона и провести ангиографическое исследование.

INTERVENTIONAL CASE REPORT AJNR Am J Neuroradiol 28:870 –71 May 2007 www.ajnr.org

Пациент 1973 г.р., работающий, направлен в РСЦ СПб 09.01. 2015 г. : амнестический синдром неясной этиологии, СКТ – без патологии, СМЖ: б. 1.44г/л; цитоз 30/3; острой симптоматики нет.

- 11.01.15 г. – АД 120/80 мм рт.ст. Бросил курить в 2015 году. *An. morbi*: 09.01.16 родственники отметили ночью внезапно возникший сильный храп; утром – выраженная сонливость («почти не могли добудиться); поступил в РСЦ СПб: постоянно засыпает, жалоб не предъявляет, не все события помнит. Интоксикацию отрицает, возможно, был обезвожен. КФ не оценить; NY крупноамплитудный горизонт., > влево.Сила – N, симптом Бабинского справа; чувствительность и координация не нарушены. Дислипидемия, общ Холестерин 7.11; Hb – 147 – 145. Венозная патология, значимая кардиальная не выявлены. ЧСС – 54 в 1‘. **ЭЭГ**: общие ирритативные изменения *на фоне грубой дисфункции стволовых структур*, с редуцированной медленноволновой пароксизмальной активностью из правой лобно – центрально – височной области и реакцией медиобазальных отделов височных долей обеих гемисфер.
- ДС БЦА – без значимой патологии; СКТ от 11.01.15 г.: очаги в обоих зрительных буграх.
- Психолог: утомляемость, КФ и психоэмоциональный статус достоверно не оценить, снижение концентрации внимания. При выписке - улучшение, но выраженная апатия.
- Диф. диагноз: демиелинизирующий процесс как наиболее вероятный – энцефалит – ИИ.

При выписке: ИИ в бассейне таламостриарных артерий билатерально с ГТИ от 09.01.15 года неясного генеза.

NIH SS – 4/2; Рэнкин – 3/3; MMSE – не оценить! Рекомендации: диета, АСК, аторис, реминил до 6 мес. (без эффекта), акатинол мемантин (с эффектом), цитофлавин. Обследование в НИИ гематологии.

31.03.15. Выявлены ФР тромбоза, обусловленные гипергомоцистеинемией, повышением адгезивной функции тромбоцитов и снижением фибринолитической активности. Наблюдается проф. М.Л. Чухловиной

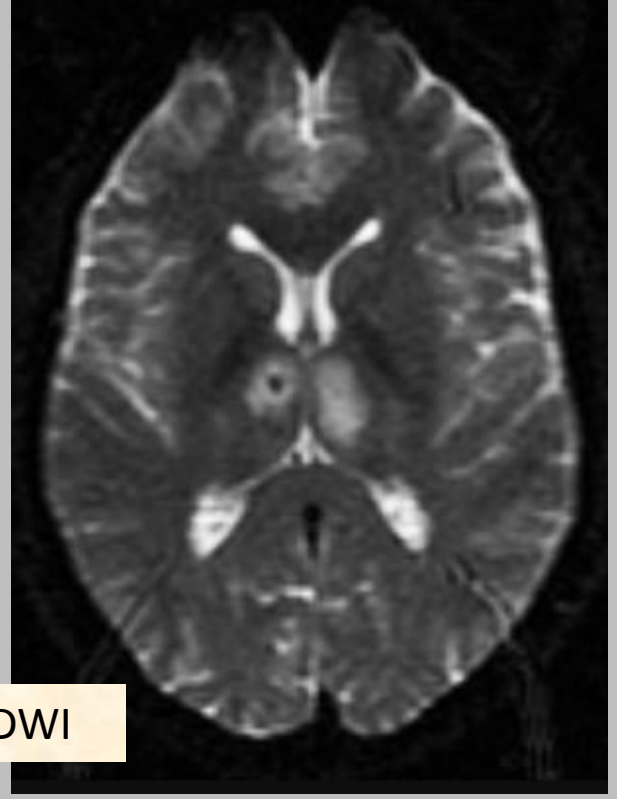

MR - DWI

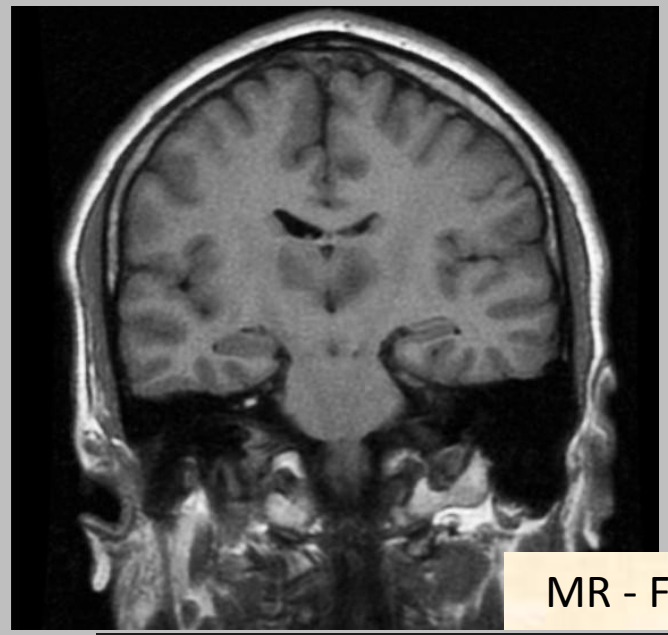

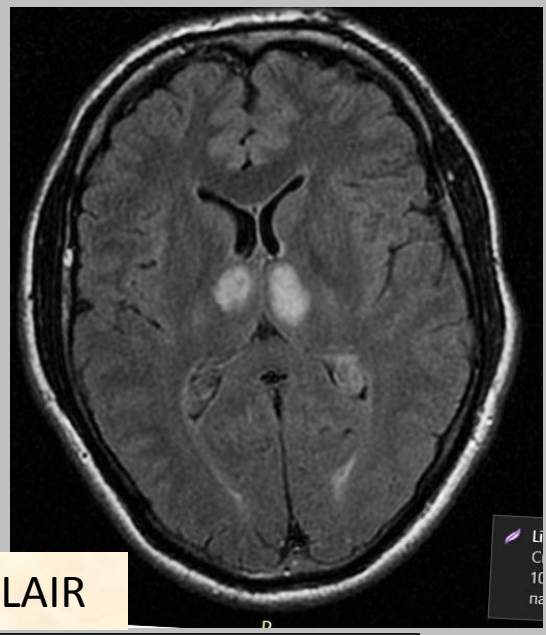

MR - FLAIR

МРТ и МР-АГ
10.01.16

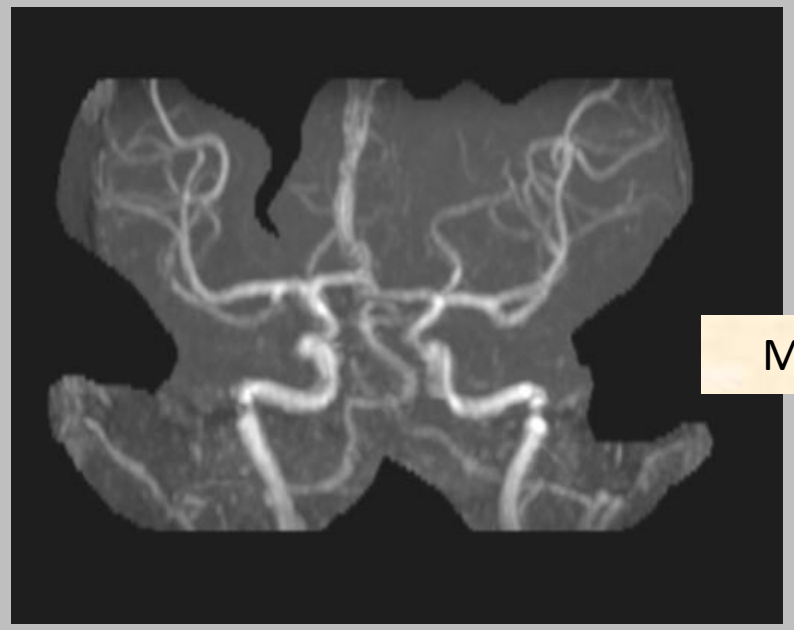

MR - АГ

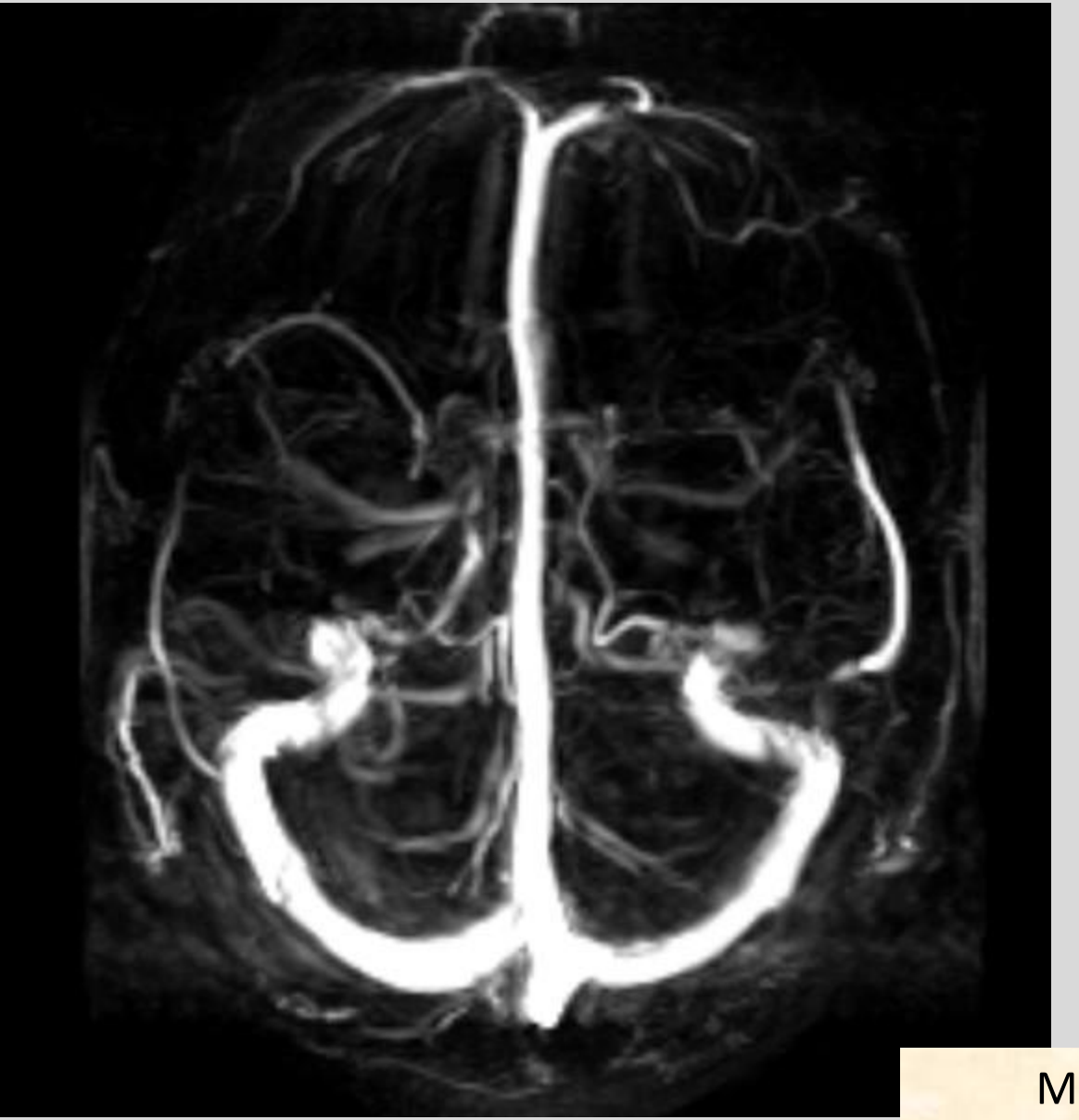

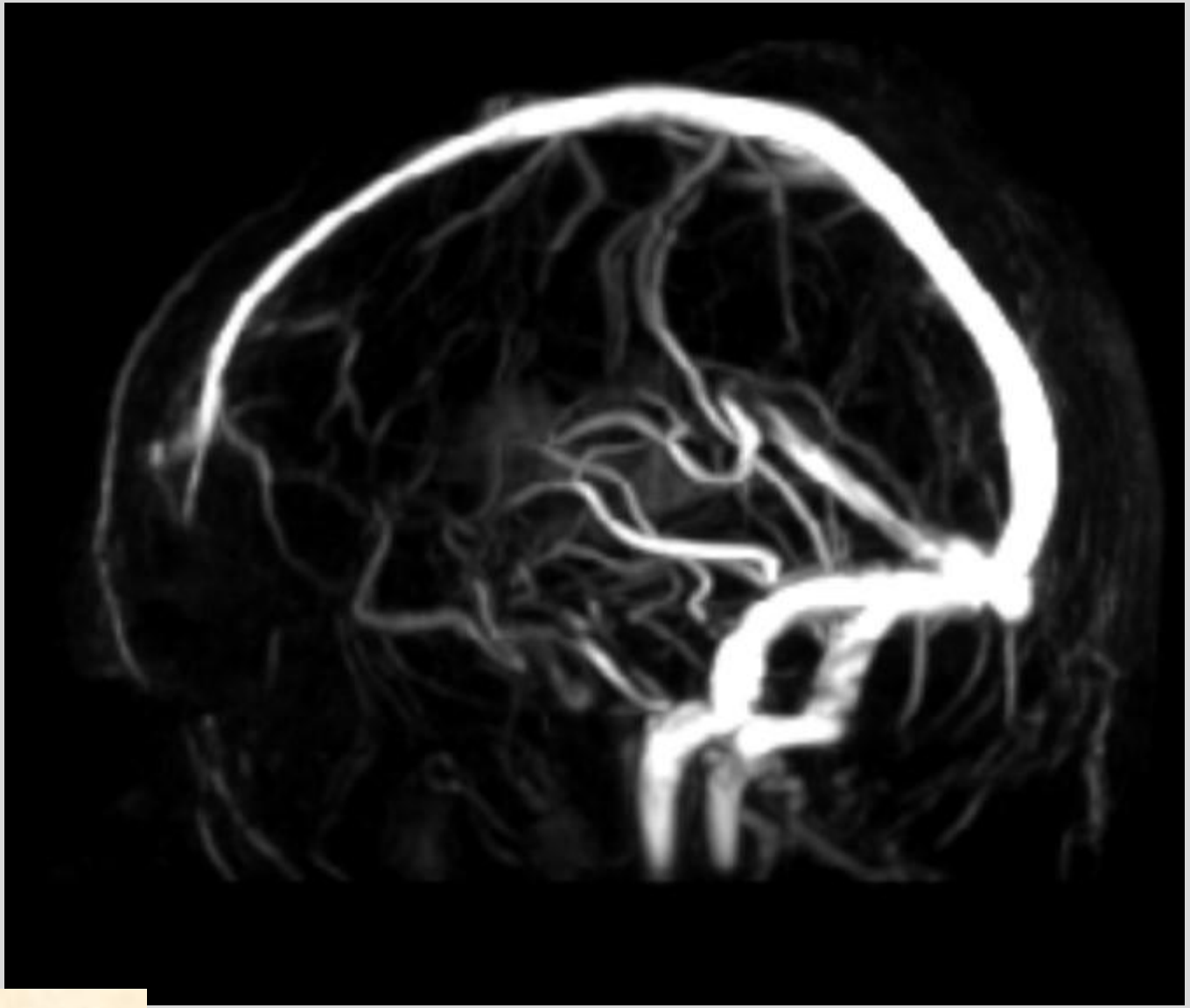

МР-венография 10.01.16

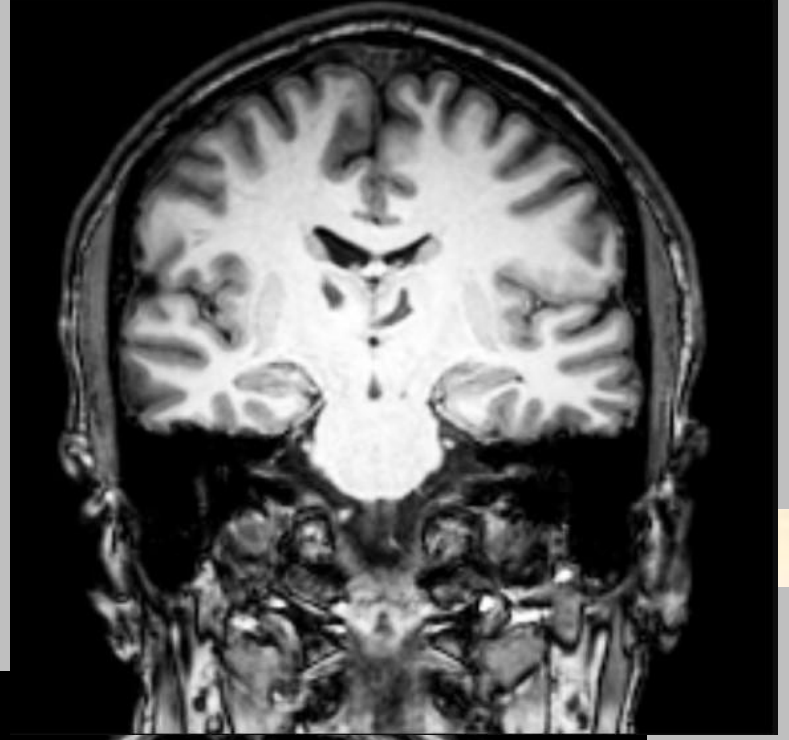

MR T1

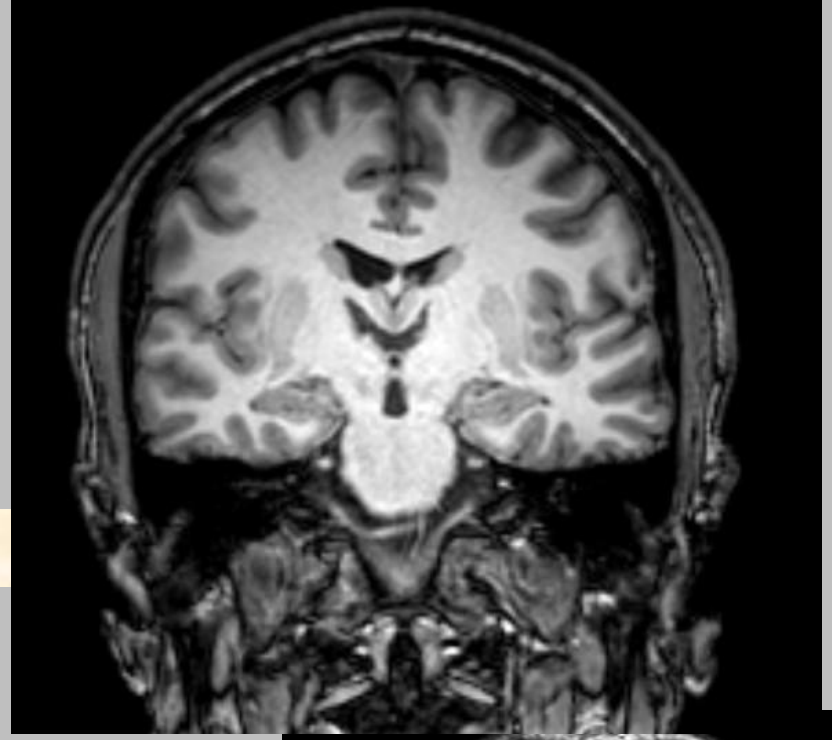

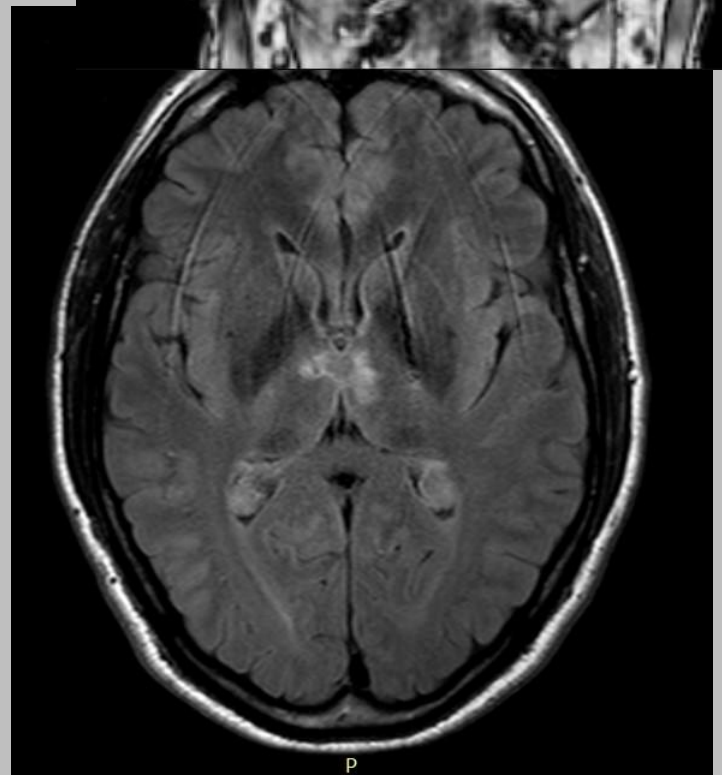

MR FLAIR

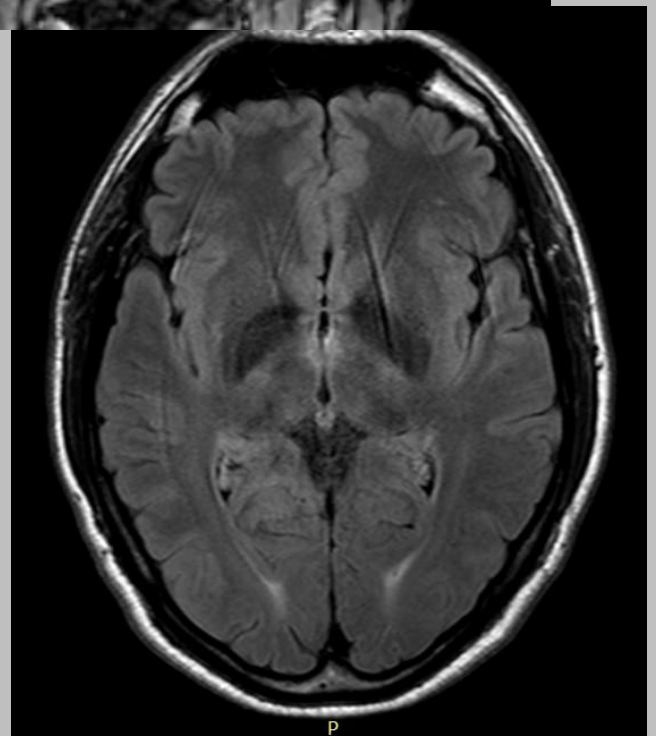

МРТ и МР-АГ
17.02.16

ГКДЦ №1

МРТ: 06.06. 16. поражение зоны обоих зрительных бугров и субталамической зоны ростральных отделов среднего мозга с кистой, сообщающейся с полостью III желудочка.

Гипоплазия обеих ПА на экстра- и интракраниальном уровнях, без признаков атеросклероза.

Двустороння задняя трифуркация ВСА.

Клинические проявления: двусторонний быстро затухающий крупнокалиберный горизонтальный Ny, легкая неустойчивость в позе Ромберга. Динамической атаксии нет. Выраженная астения, снижение жизненных побуждений в разных сферах, истощаемость. Назначения: повторный курс глиатилина; энерион.

Конс. проф. Т.В. Вавиловой: гипергомоцистеинемия требует коррекции (08.06.16 – 22.73 ммоль/л). Холестерин – 6.7. ЛПНП – 4.77. д-дтмер – 0.220. НВ 159. Ht 49%. Рекомендации: кардиомагнил 75 мг 1 т/с. Ангиовит 1т 2р/с + фолиевая кислота 2т 2 р/с. Контроль Гц через 2 мес.

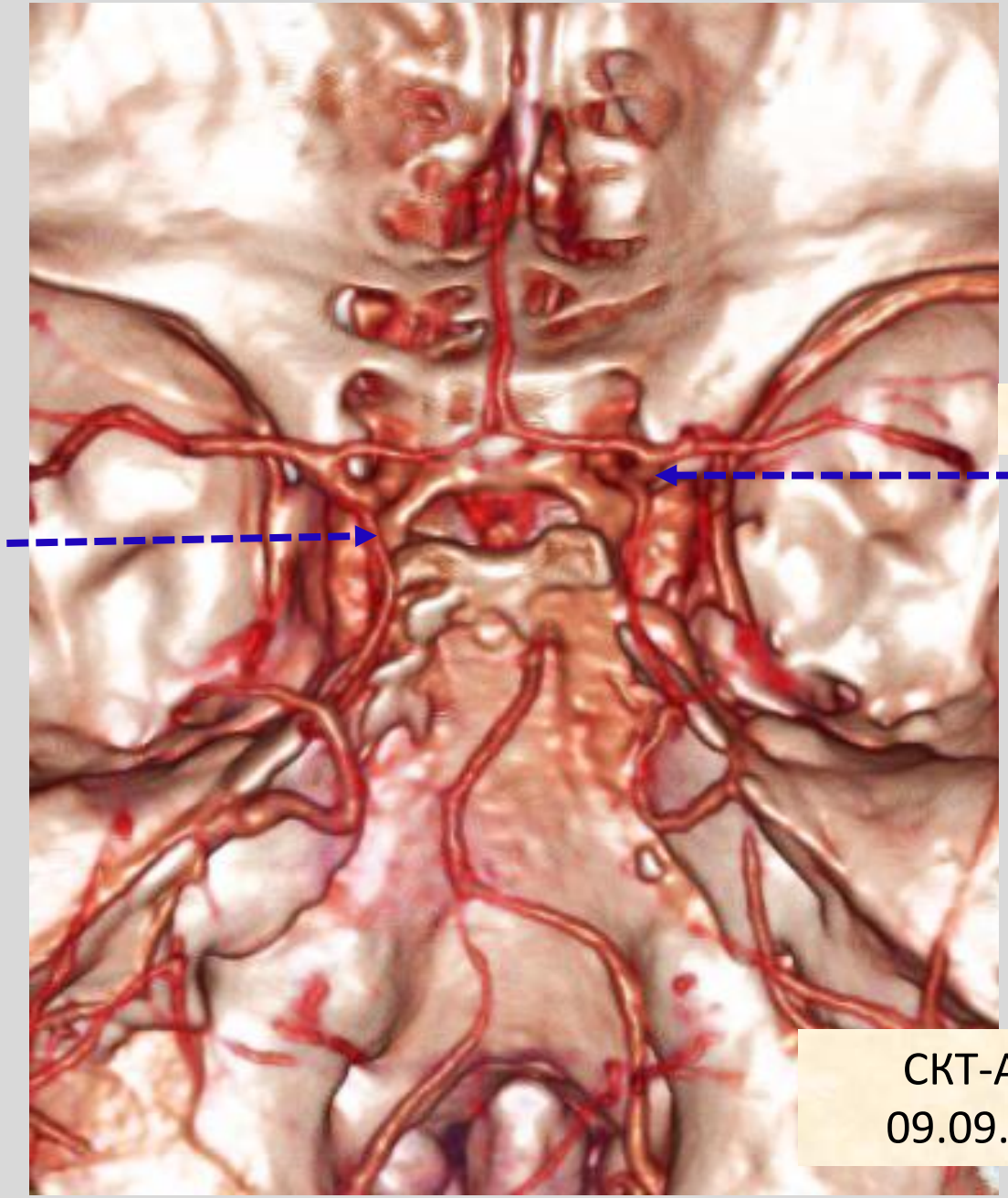

ЗМА

СКТ-АГ
09.09.16

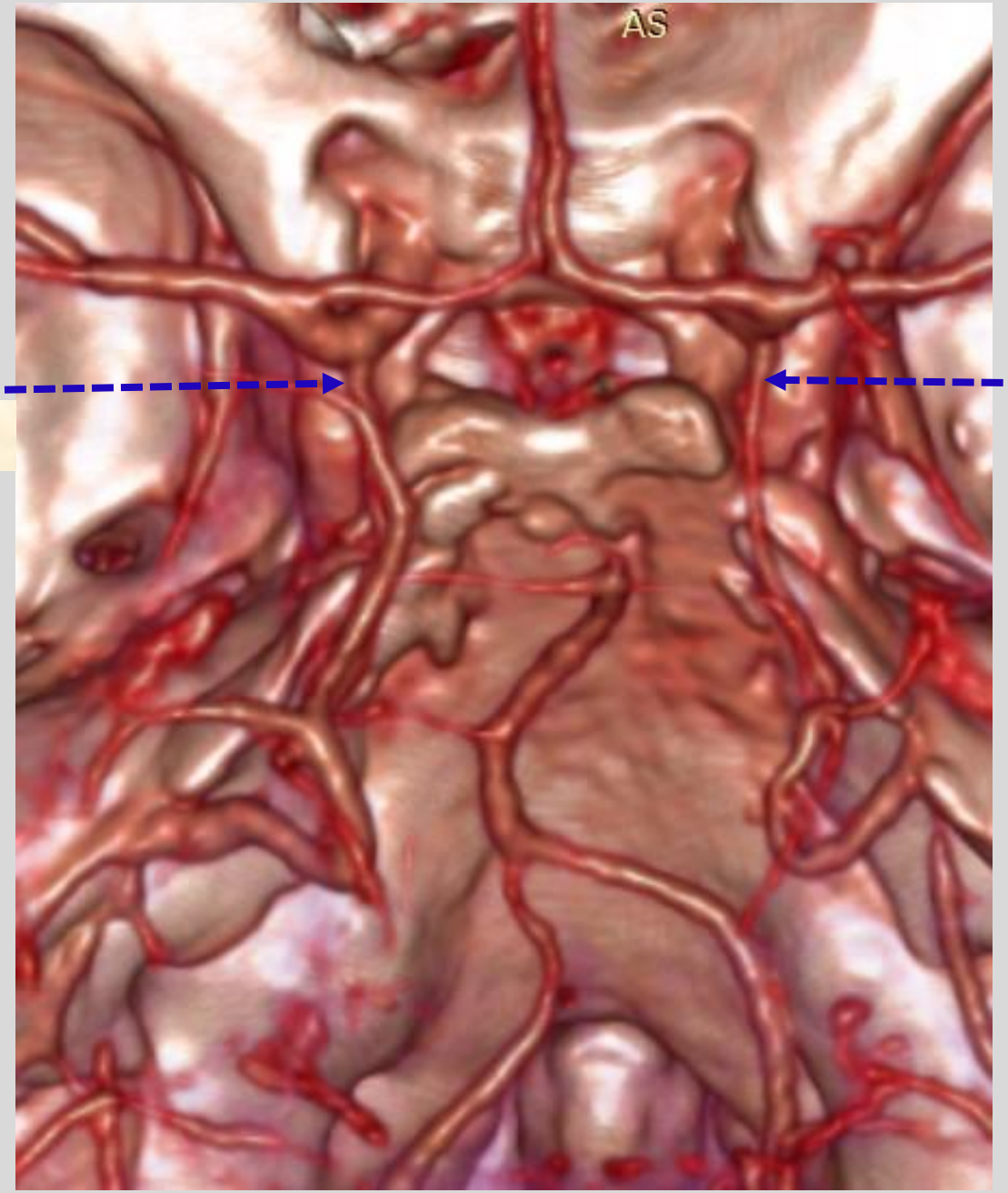

Заключение по результатам пато- и нейропсихологического исследования от 10 августа 2016 г. Возраст: 43 года

- **Эмоциональные реакции слабые, мимика слабомодулированная**. Пациент ориентирован в событиях прошлого, однако отмечаются нарушения памяти на текущие события. **Отмечается снижение побуждений, волевой активности, снижение критичности. Активно жалоб не высказывает**.

- При оценке состояния когнитивных процессов выявляются **выраженные изменения по органическому типу преимущественно за счет расстройств памяти** (фиксационная амнезия?, **дезориентировка в месте, времени и собственной личности**), - Легкое снижение когнитивных функций (**MOCA = 23 балла**).

- Познавательная деятельность характеризуется повышенной истощаемостью психических процессов, легким снижением концентрации и устойчивости внимания, нарушением мнестической деятельности в виде низкого объема кратковременной слухоречевой памяти, легкого снижения процесса кратковременного запоминания и повышенной тормозимости речевых следов (грубое снижение процесса долговременного припоминания), легкого снижения зрительной памяти, выраженного снижения словесно-логической (смысловой) памяти и памяти на текущие события.

- Гностические и праксические функции без выраженных нарушений.

Характер выполнения проб может свидетельствовать в пользу поражения глубинных структур мозга, в частности – таламуса.

Медицинский (клинический) психолог М.Д. Селькин

Заключение по результатам пато- и нейропсихологического исследования от 10 октября 2016 г. Возраст: 43 года

…… **Можно сделать вывод:**

В сравнении с полученными данными от 10.08.2016 (MOCA=23б) отмечается **улучшение в когнитивном функционировании (MOCA=26б, норма от 26, max 30): улучшение мнестических процессов и ориентировки.**

- выявляются умеренно выраженные изменения по органическому типу преимущественно за счет расстройств памяти (частичная дезориентировка во времени и собственной личности).
- познавательная деятельность характеризуется легким снижение концентрации и устойчивости внимания без выраженных признаков психической истощаемости,
- нарушением мнестической деятельности в виде легкого снижения процесса кратковременного запоминания и повышенной тормозимости речевых следов (выраженное снижение процесса долговременного припоминания),
- умеренно выраженное снижение памяти на текущие события и выраженное снижение словесно-логической (смысловой) памяти.
- гностические и праксические функции без выраженных нарушений.

Характер выполнения проб может свидетельствовать в пользу поражения глубинных структур мозга.

Медицинский (клинический) психолог М.Д. Селькин

Классификация врачей. …. Невролог:

теоретически может вылечить все, кроме разве сифилиса и переломов, поскольку все болезни от нервов. Практически же абсолютно бесполезен. Он может вам сказать «Не нервничайте», но так же как и вы, понятия не имеет, как этого добиться.

- Все последние десятилетия мы видим, как неврология меняется: невролог, работая с самой сложной субстанцией, достигает не только высокой точности знаний, но и многократно увеличивает возможности вмешательства в болезнь.

- В ангионеврологии эти новые возможности особенно заметны, и они увеличились многократно в последние годы. Такие знания, как причина двусторонних очагов в таламусе, превращаются из академических в повседневную ургентную практику ангионеврологов.

А вы нашли свой икигай?

Икигай – японское понятие, означающее собственного предназначения в жизни. Смысл этого слова можно передать фразой «очень важная причина, заставляющая меня просыпаться по утрам».

Правильный икигай помогает прожить долгую и полноценную жизнь. Главное его найти!!

- **Каждую ЗМА условно можно разделить на 3 части**:

  ■ предкоммуникационная часть (P1-сегмент [по Фишеру]) - участок ЗМА проксимальнее места впадения в нее ЗСА; от этого сегмента отходят парамедианная мезенцефалическая, задняя таламоперфорирующая и медиальная задняя хороидальная артерии, участвующие преимущественно в кровоснабжении вентролатеральных ядер таламуса и медиального коленчатого тела (левая и правая задние таламоперфорирующие артерии могут отходить от общего ствола, называемого артерией Першерона; подобный вариант строения обычно встречается в сочетании с односторонней гипоплазией P1-сегмента и фетальным строением ЗМА);

  ■ посткоммуникационная часть (P2-сегмент) – участок ЗМА расположенный дистальнее места впадения ЗСА в ЗМА; от этого сегмента отходят педункулярные перфорантные, таламогеникулятная и латеральная задняя хороидальная артерии, кровоснабжающие латеральное коленчатое тело, дорсомедиальные ядра и подушку таламуса, часть среднего мозга и латеральную стенку бокового желудочка;

  ■ конечная (корковая) часть (P3 и P4-сегменты), отдающая ветви к соответствующим областям коры головного мозга; основными корковыми ветвями ЗМА являются передняя и задняя височные, теменно-височная и шпорная артерии (границы водораздела бассейнов средней и задней мозговых артерий значительно колеблются; обычно границей бассейна ЗМА служит сильвиева борозда, но иногда средняя мозговая артерия кровоснабжает и наружные отделы затылочной доли вплоть до затылочного полюса; при этом ЗМА всегда снабжает кровью участки коры головного мозга в области шпорной борозды, а зрительная лучистость в ряде случаев получает кровь из средней мозговой артерии, соответственно, гомонимная гемианопсия не всегда подразумевает инфаркт в бассейне ЗМА).

- На долю ишемии парамедианной территории приходится около 22–35 % всех инфарктов таламуса. Эта область зрительного бугра васкуляризуется артериями, отходящими непосредственно из первого сегмента ЗМА с обеих сторон, однако в 1/3 случаев — из одной ножки, известной как артерия Першерона (Percheron).
- Артерия Першерона - это артерия, отходящая справа или слева от срединного прекоммунального (мезэнцефалического) сегмента ЗМА.
- **На уровне субталамуса она разделяется и снабжает кровью нижний срединный и передний отделы таламуса и субталамуса с двух сторон.**
- Парамедианные артерии ЗМА отличаются большой вариабельностью, могут поставлять кровь и к передней территории таламуса (в 30–60 % случаев), участвовать в кровоснабжении среднего мозга и ростральной части ствола головного мозга в тех случаях, когда полярные артерии отсутствуют [3, 9, 15].

Фурсова Л.А., Науменко Д.В. МЕЖДУНАРОДНЫЙ НЕВРОЛОГИЧЕСКИЙ ЖУРНАЛ 1(55) 2013

► Nuclei of the Thalamus

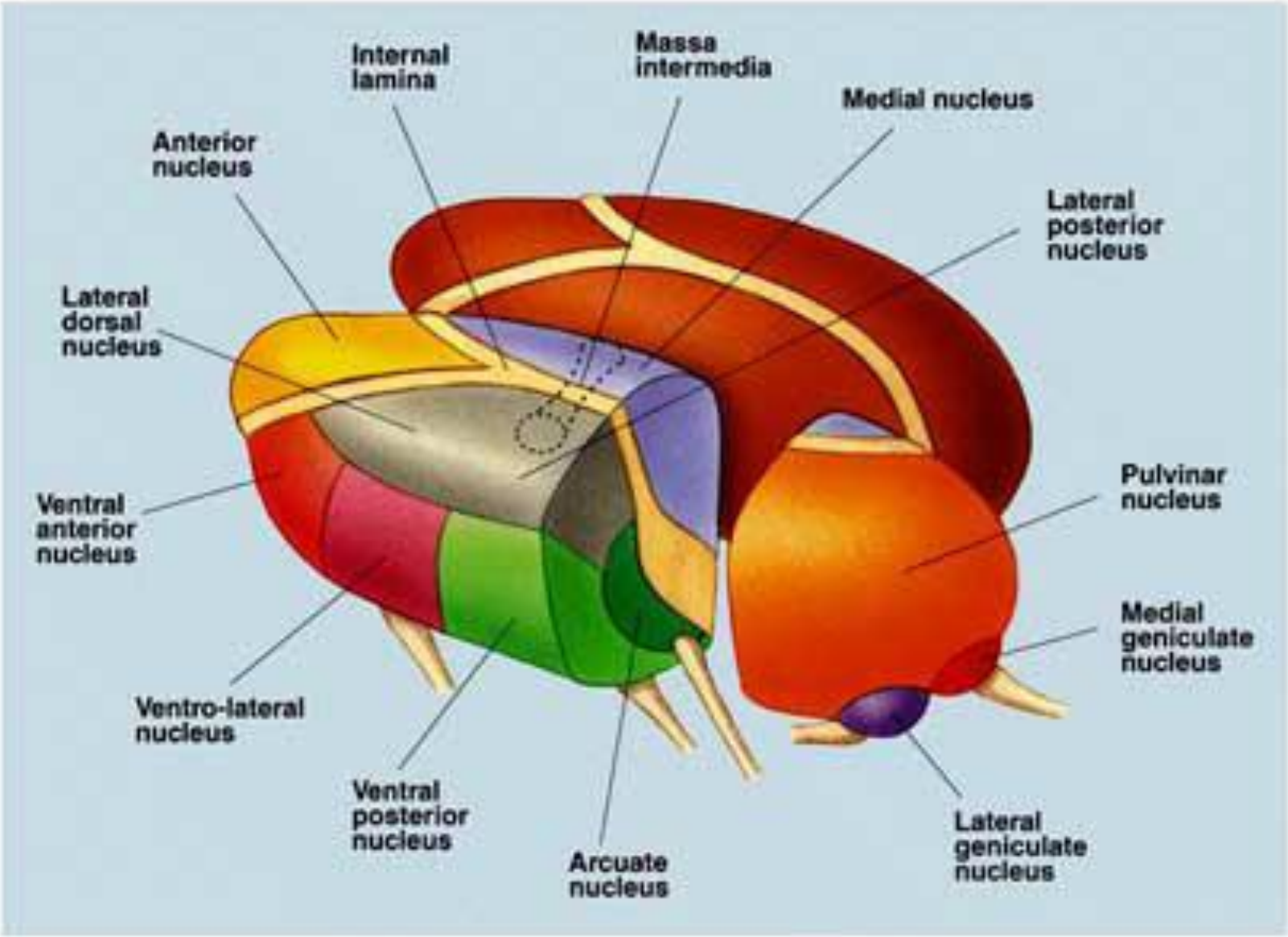

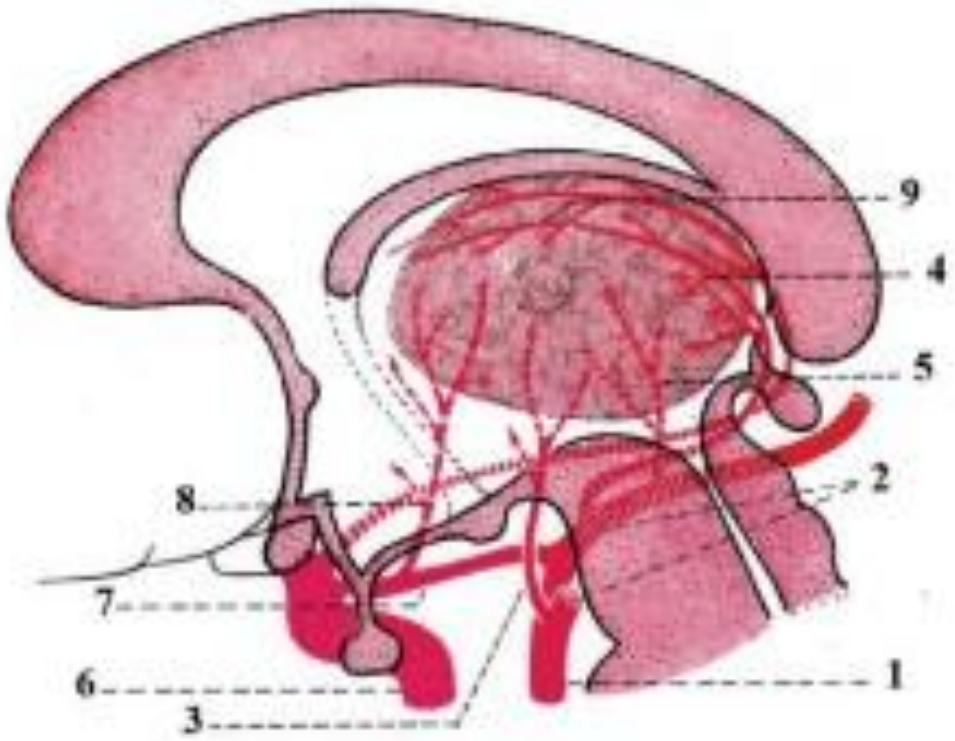

Схема кровоснабжения таламуса (по Lazorthes G. (Ed.), 1961), модифицированная

Каротидный бассейн: 6 – внутренняя сонная артерия; 7 – задняя соединительная артерия; 8 – полярные (туберо-таламические) артерии; 9 – передние ворсинчатые артерии

Заднециркулярный бассейн: 1 – основная артерия; 2 – ЗМА; 3 – таламо-субталамические (парамедианные, таламоперфорирующие) артерии; 4 – таламогеникулярные артерии; 5 – задние ворсинчатые артерии

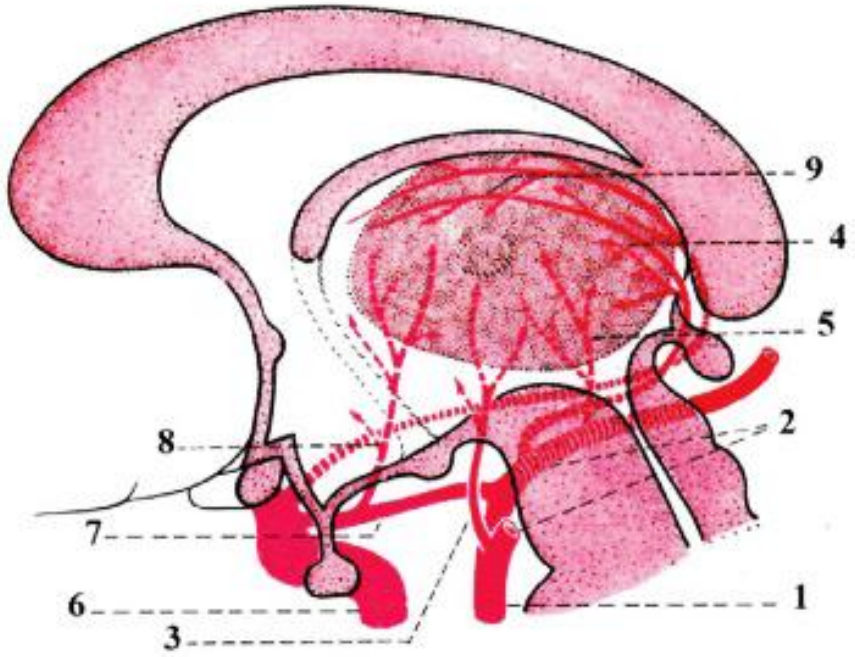

Схема кровоснабжения таламуса (по Lazorthes G. (Ed.), 1961), модифицированная

Заднециркулярный бассейн: 1 – основная артерия; 2 – ЗМА; 3 – таламо-субталамические (парамедианные, таламоперфорирующие) артерии; 4 – таламогеникулярные артерии; 5 – задние ворсинчатые артерии

Каротидный бассейн: 6 – внутренняя сонная артерия; 7 – задняя соединительная артерия; 8 – полярные (туберо-таламические) артерии; 9 – передние ворсинчатые артерии

Симптомы поражения. При ишемических инсультах в бассейне ЗМА в зависимости от локализации окклюзии сосуда, а также от состояния коллатерального кровоснабжения в клинической картине могут выявляться симптомы поражения среднего мозга, таламусов и полушарий головного мозга. В целом до 2/3 всех инфарктов в бассейне ЗМА являются корковыми, таламусы вовлекаются лишь в 20 - 30% случаев, а средний мозг менее чем в 10% случаев. Соответственно наиболее частым вариантом ишемического инсульта в бассейне ЗМА является изолированный инфаркт полушарий большого мозга, в первую очередь затылочных долей, реже встречается сочетанное поражение таламусов и мозговых полушарий, в небольшом проценте случаев - изолированный инфаркт таламуса и, наконец, комбинация поражения среднего мозга, таламуса и/или гемисфер является наиболее редким вариантом.

Синдром верхушки ОА. Иногда наблюдается билатеральное поражение областей мозга, кровоснабжаемых из ЗМА. Это имеет место в первую очередь при синдроме верхушки базилярной артерии (top of the basilar syndrome), который представляет собой эмболическую окклюзию дистального отдела основной артерии и характеризуется угнетением сознания, зрительными нарушениями, глазодвигательными и поведенческими расстройствами, часто без моторной дисфункции

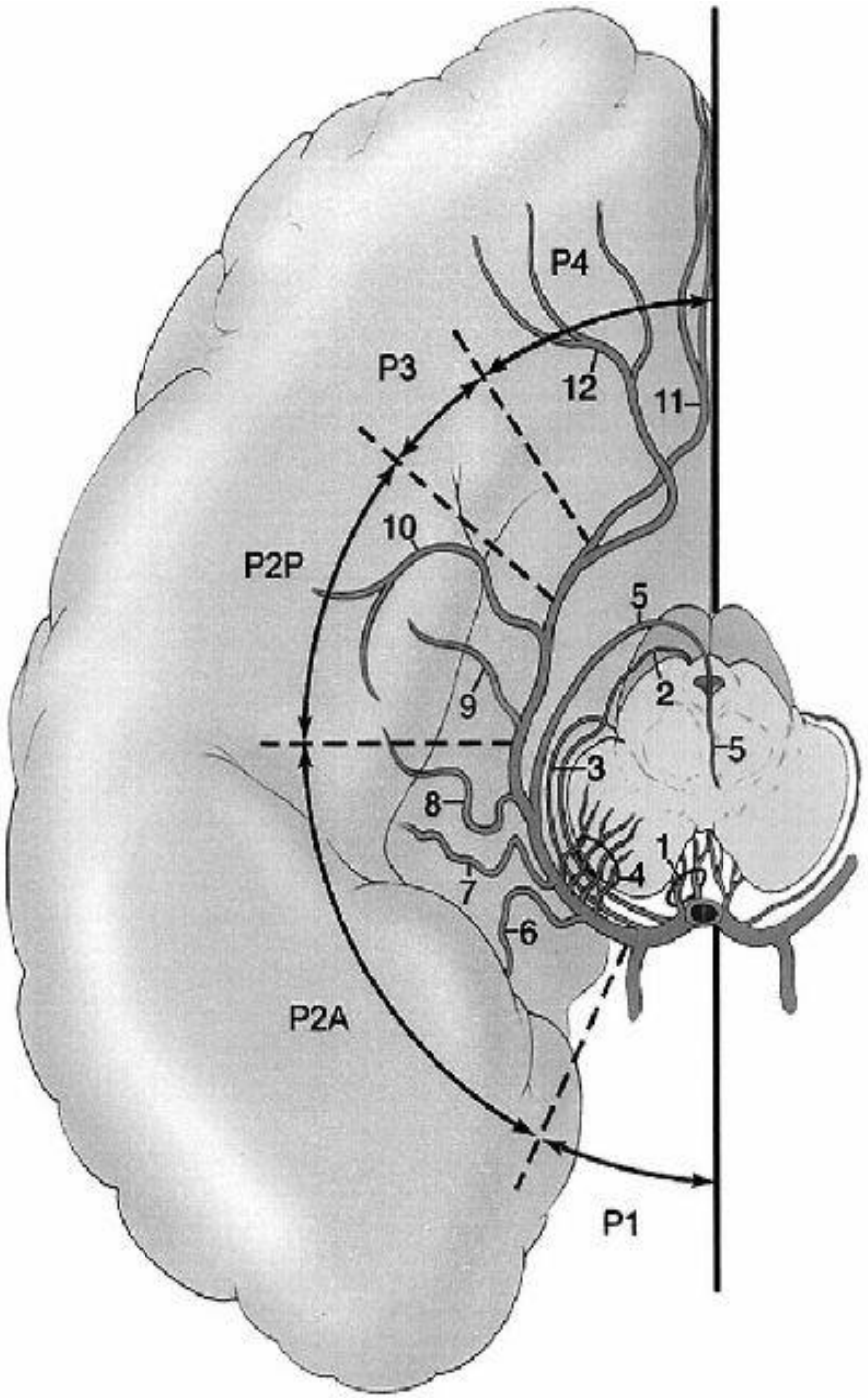

Сегменты задней мозговой артерии и ее ветви

P1 сегмент:
1 - таламо-перфорантные артерии;
2 - Длинная огибающая артерия;
3 - Короткая огибающая артерия.

P2A сегмент:
4 - Педункулярные перфорантные артерии;
5 - Медиальная задняя ворсинчатая артерия;
6 - Артерия гиппокампа;
7 - Передняя височная артерия;
8 - Средняя височная артерия.

P2P сегмент:
9 - Задняя височная артерия;
10 - Латеральная задняя ворсинчатая артерия.

P3 и P4 сегменты:
11 - Артерия шпорной борозды;
12 - Теменно-затылочная артерия.

источник: www.neuro.neva.ru

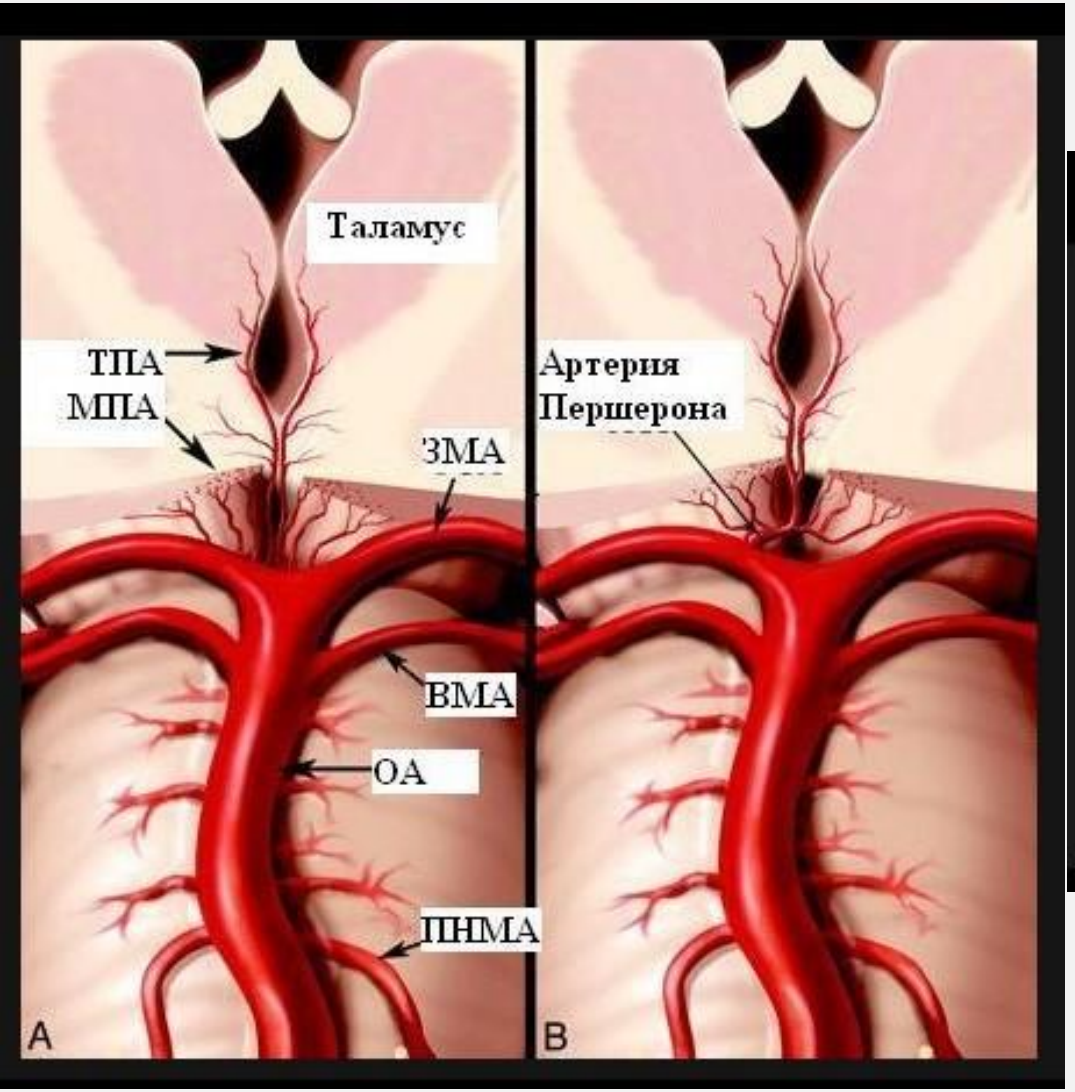
Таламус
ТПА
МПА
ЗМА
ВМА
ОА
ПНМА
A
Артерия
Першерона
B

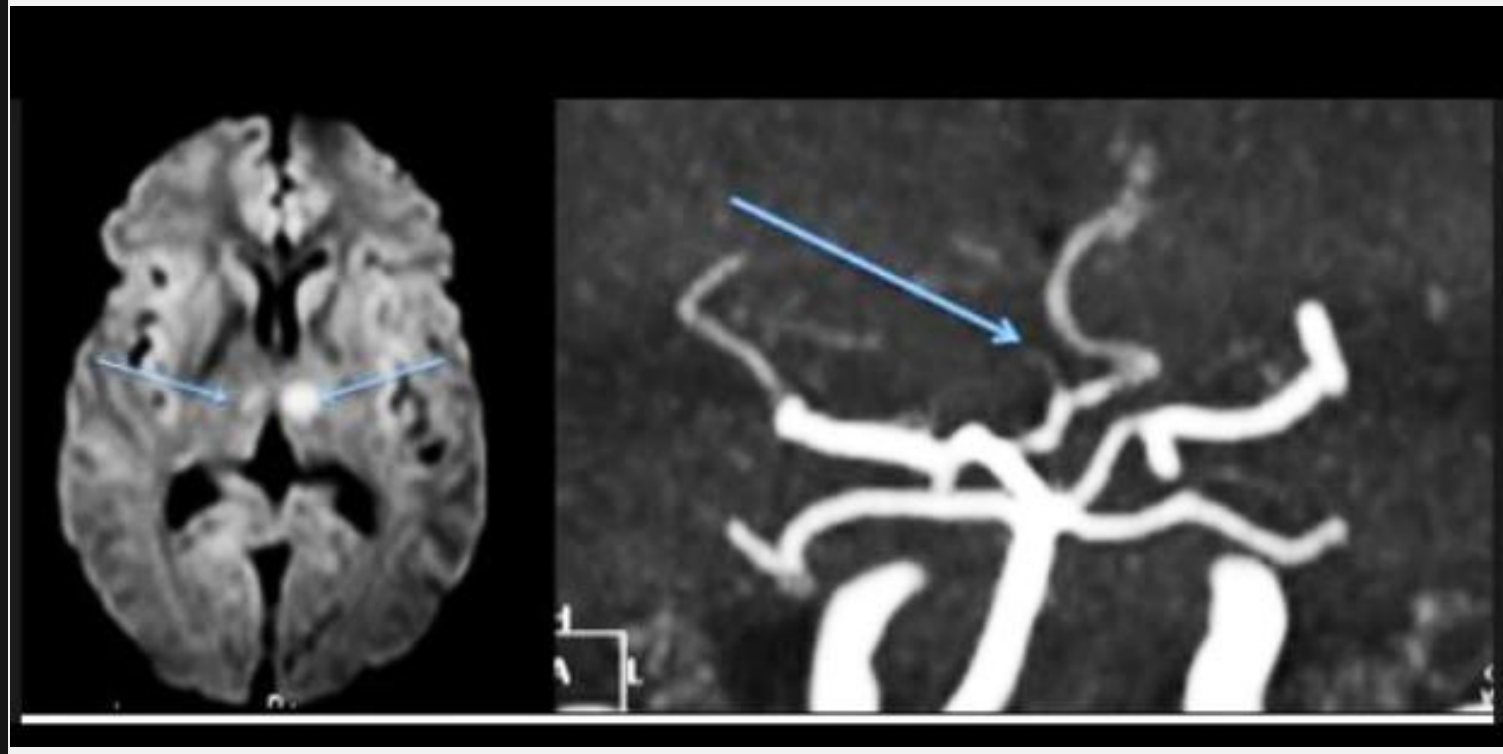

Единственный способ сохранить здоровье — есть то, что не любишь, пить то, что не нравится, и делать то, чего не хочется делать. Марк Твен