ХРОНИЧЕСКИЙ ГАСТРИТ

САНКТ – ПЕТЕРБУРГСКИЙ ГОСУДАРСТВЕННЫЙ МЕДИЦИНСКИЙ УНИВЕРСИТЕТ имени академика И.П.ПАВЛОВА
Кафедра факультетской терапии www.spbmeduftk.ru

Заслуженный врач РФ
Доцент Е.В.КРАЕВСКИЙ

Хронический Гастрит

Понятие клинико-анатомическое, характеризующееся патоморфологическими изменениями слизистой оболочки желудка – неспецифическим воспалительным процессом с постепенным развитием атрофии различной степени. Морфологические изменения сочетаются с клиническими проявлениями, нарушениями секреторной и моторной функции желудка.

С.М. РЫСС

Статистика хронического гастрита

- Частота морфологических изменений слизистой оболочки желудка – 80% среди взрослой популяции
- Страдают (более или менее выраженными симптомами) около 40% взрослого населения, но только 5% с жалобами обращаются к врачам
- Инфицированность в России взрослого населения H.pylori, около 90%, т. о. гастрит вызван в основном H.pylori
- в 5% гастрит аутоиммунный
- в 5% другие формы и причины

Правомочен ли диагноз «хронический гастрит»?

Хотя при морфологическом исследовании слизистой оболочки желудка редко находят «нормальную слизистую оболочку», симптомы заболевания желудка (желудочной диспепсии) наблюдаются только у 5 -10% обследованных.

Морфологические признаки хронического гастрита далеко не всегда могут объяснить механизм возникновнения симптомов диспепсии и соответственно определить выбор лекарственной терапии.

Гистологический диагноз гастрита часто не несет информации о наличии у больного каких-либо жалоб (протекает бессимптомно).

Указанные проблемы призван был восполнить диагноз функциональной диспепсии, которым пользуются за рубежом, кроме Японии.

Диагнозом «Хронический гастрит» за рубежом оперируют только морфологи.

Термин «функциональная желудочная диспепсия» не должен вступать в противоречие с диагнозом «хронический гастрит»

Если у больного обнаружены морфологические изменения слизистой желудка, следует всегда определять присутствие H.Pilory (вегетативную или коковую форму бактерии).

В диагнозе отражать морфологическую форму хронического гастрита , наличие инфицирования НР и вариант желудочной диспепсии (гипомоторная, язвенноподобная – болевая).

По такому пути пошли в Японии, где отмечается наиболее высокая частота рака желудка.

Это и предлагал полвека назад С.М.РЫСС.

Сущность «ГАСТРИТА»

В морфогенезе хронического гастрита главная роль принадлежит не дистрофическим процессам, как предполагалось ранее, а нарушению физиологической регенерации, которая выражается в преобладании процессов пролиферации эпителия над процессами дифференциации.

Клетки «омолаживаются», а не стареют, быстрее гибнут, лишены своих узкоспецифических признаков, теряют способность вырабатывать соляную кислоту, пепсин, гастроинтестинальные гормоны и др. ***Выше изложенное - следствие специфического воздействия H.pylori на слизистую оболочку желудка.***

ОСТРЫЙ ГАСТРИТ

Острый стрессорный гастрит

- острый эрозивный гастрит
- острые стрессорные эрозии
- острая язва желудка
- острый геморрагический гастрит
- острый гастрит интоксикационный

ХРОНИЧЕСКИЙ ГАСТРИТ

Хронический гастрит

- Тип В - хеликобактерный
- Тип А - аутоимунный
- Тип С - рефлюкс-гастрит

Особые формы:

- радиационный
- гранулематозный (болезнь Крона)
- эозинофильный
- болезнь Менетрие

Сиднейская классификация хронического гастрита 1990 г.
(в обобщенном виде)

Тип гастрита	Локализация поражения	Морфология	Этиологические факторы
Острый **Хронический** **Специальные:** **Гранулематоз-ный** **Эозинофильный** **Лимфоцитарный** **Гипертрофичес-кий** **Реактивный**	**Антральный отдел** **Тело желудка** **Пангастрит**	**Воспаление** **Активность** **Метаплазия**	**Инфекция H.pylori** **Неинфекционные:** **Аутоиммунные** **Алкогольный** **Постгастрорезекци-онный** **Обусловленный НПВП** **Неизвестные**

Клинические проявления хронических гастритов

Хронический гастрит, не зависимо от морфологии слизистой оболочки желудка, может **только у части больных проявляться симптома желудочной диспепсии**. И только 5 – 10% пациентов с морфологически доказанными изменением слизистой характерными для хронического гастрита обращаются к врачу с жалобами:

- Чувство переедания после обычного объема пищи,
- Вздутие «живота», преимущественно в эпигастрии, после еды в обычном объёме,
- Боли, дискомфорт в эпигастрии при голодании или натощак,
- Ночные (под утро) боли в эпигастрии или утром до завтрака,
- Уменьшение или исчезновение болей в эпигастрии после еды и вновь их появление через 2 и более часов.

Хронический гастрит В 90 % всех гастритов

ЭТИОЛОГИЯ , ПАТОГЕНЕЗ: Наличие на слизистой оболочке антрального отдела желудка бактерий *H.pylori*

Распространенность НР - инфицированности населения:

США, Европа, ЯПОНИЯ, Австралия до 30 %.

В России до 80% детей и 90% взрослых.

Эфиопия, Гана до 90%.

Фазы развития H.pylori

1-я фаза - активное размножение

2-я фаза - воспаление с лейкоцитарной инфильтрацией (преимущественно лимфоцитами и плазматическими клетками)

3-я фаза - разрешение воспаления

Длительное инфицирование *H.pylori* слизистой желудка ведет к постоянному повреждению эпителия, его пролиферации и миграции. Преобладание процессов пролиферации над процессом дифференцировки эпителия - основной фактор патогенеза хронического геликобактерного гастрита.

ХГ тип В **геликобактерный,преимущественно антральный**

КЛИНИЧЕСКАЯ КАРТИНА

- голодные боли
- тошнота, рвота
- отрыжка кислым, изжога (симптомы сопутствующей ГЭРБ)
- склонность к запорам (симптомы С.Р.К.)

ДИАГНОСТИКА

- эндоскопия
- морфология биоптата (наличие ***H.pylori***)

ЛЕЧЕНИЕ

- Антисекреторные препараты
- Антибактериальные препараты

Прокинетики (метоклопрамид, домперидон, итоприд , тримебутин).

Основные методы диагностики инфекции H.pylori и показания к их применению

Методы	Показания к применению	Чувстви-тельн. %	Специ-фичн. %
Серологический (антитела к HP IgG) (но не для контроля эрадикации !)	Скрининговая диагностика инфекции Hp	90	90
Микробиологи-ческий	Определение чувствитель-ности Hp к антибиотикам	90	95
Морфологический	«Золотой стандарт». Первичная д-ка Hp у больных язвенной болезнью	100	100
Быстрый уреазный тест	Первичная диагностика	90	90
Дыхательный тест (мочевина метится 13C, который разлагается уреазой HP)	Контроль полноты эрадикации	95	100

тест-система *ХЕЛПИЛ* ®

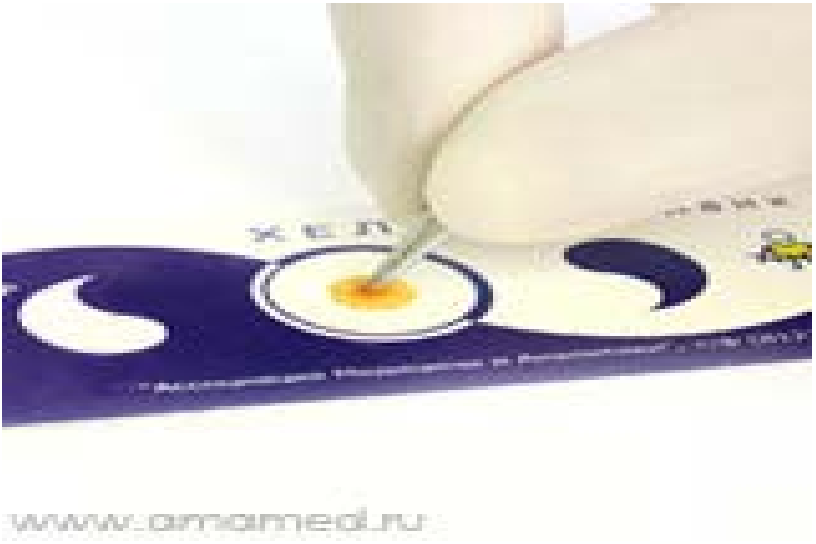

Тест-система *ХЕЛПИЛ* ® — это одноразовое устройство для инвазивной экспресс-диагностики инфекции Helicobacter pylori по уреазной активности биоптата, полученного в ходе эндоскопического обследования слизистой оболочки желудка и двенадцатиперстной кишки.

Principle of the ^{13}C-Urea Breath Test

Urease-producing bacteria release labelled carbon dioxide....

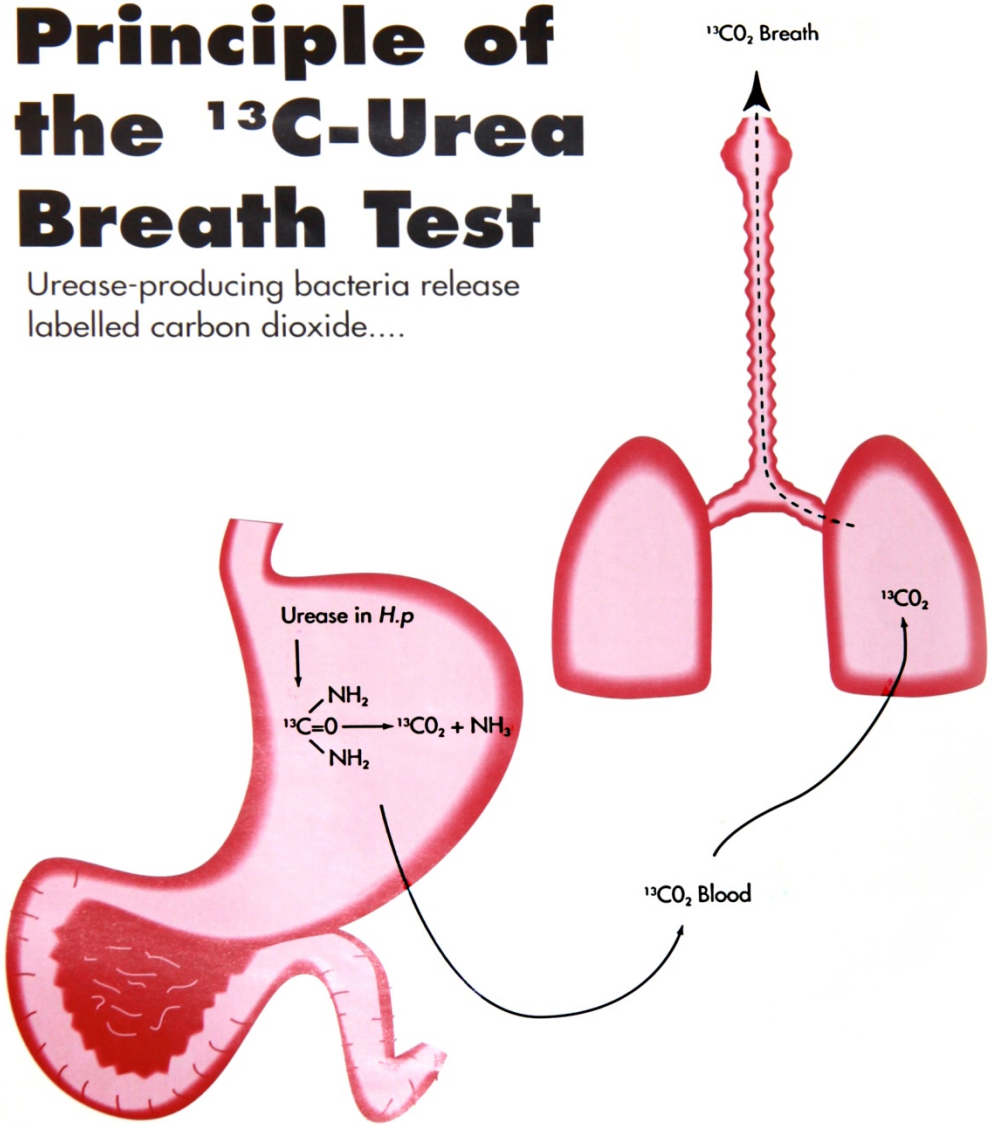

Нормальная слизистая оболочка выходного отдела желудка

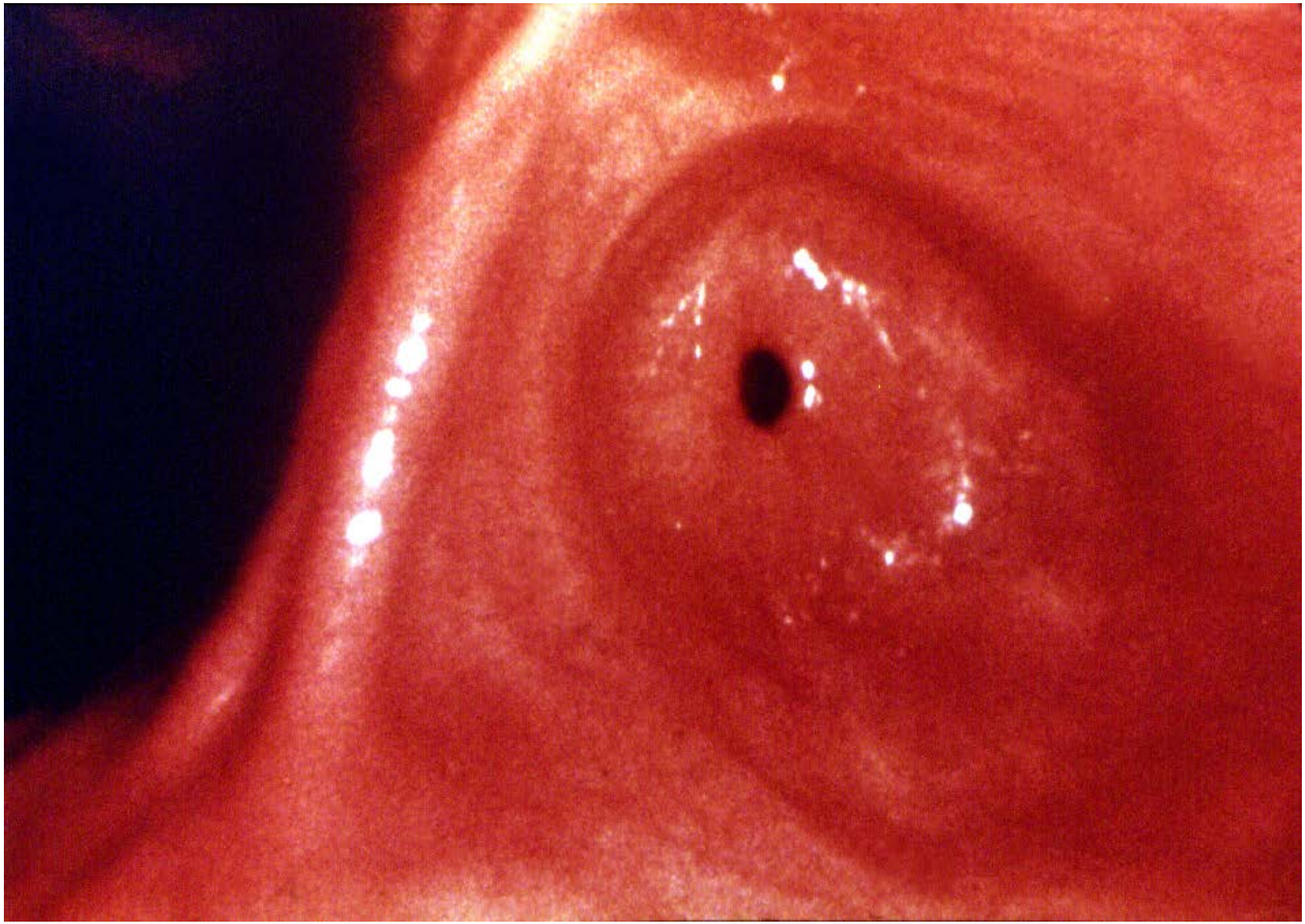

Эрозии слизистой выходного отдела желудка

Кровоточащие эрозии выходного отдела желудка

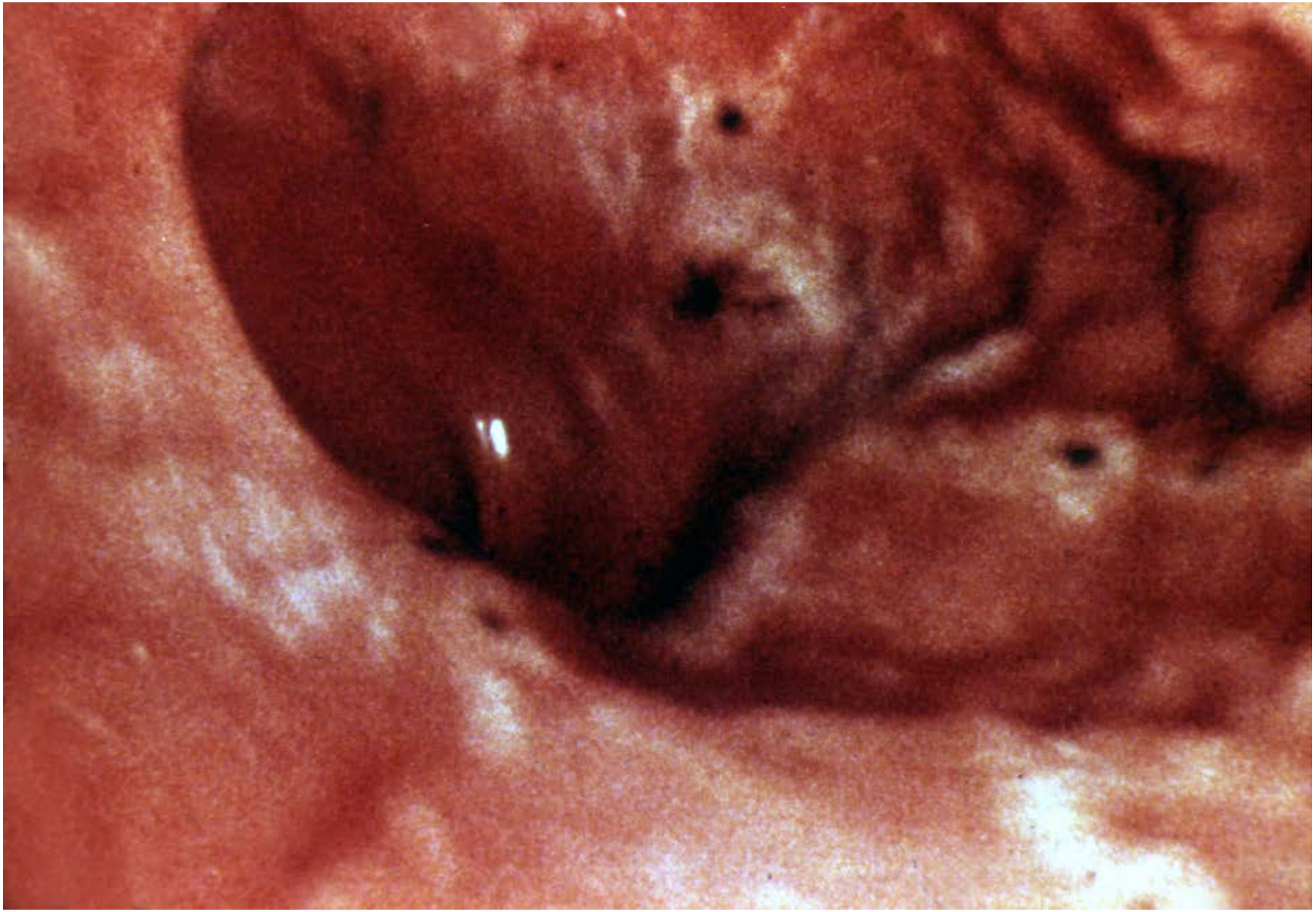

Эндоскопические категории гастрита:

*Эритематозный (эксудативный) гастрит,

* Гастрит с плоскими эрозиями,

* Гастрит с полипоидными эрозиями,

* Атрофический гастрит (складки слизистой сглажены или полностью исчезли),

* Геморрагический гастрит,

* Рефлюкс-гастрит (рефлюкс желчи в желудок),

*Гастрит с гигантскими складками.

Диагноз хронического гастрита можно выставить и диагностировать только эндоскопически с гистологическим анализом.

Мандриков В.В.,2006

Схема забора материала и таблицы оценки стадии и степени хронического гастрита (OLGA, 2009)

1,2 — *большая и малая кривизна антрального отдела желудка;*

3 — *угол желудка*

4, 5 - *большая и малая кривизна*

Оценка стадии хронического гастрита - морфологическая

Тело / Антрум	**0**	**1**	**2**	**3**
0	Стадия 0	Стадия I	Стадия 11	Стадия 111
1	Стадия 1	Стадия 11	Стадия 11	Стадия 111
2	Стадия 11	Стадия 11	Стадия 111	Стадия IV
3	Стадия 111	Стадия 111	Стадия IV	Стадия 1V

Оценка степени хронического гастрита – морфологическая

Тело / Антрум	**0**	**1**	**2**	**3**
0	Степень 0	Степень 1	Степень 11	Степень 11
1	Слепень 1	Степень II	Степень 11	Степень 111
2	Степени 11	Степень111	Слепень 111	Степень IV
3	Степень 11	Степень 111	Степень IV	Степень IV

Задачи, решаемые патологом при исследовании биоптатов при Hp-гастрите (отражение элементов согласно Сиднейской классификации HP гастритов)

1. Характер воспаления (острый, хронический)
2. Тип гастрита: Hp-гастрит (тип Б), АИГ, другой тип
3. Распространенность (антральный, фундальный, диффузный)
4. Степень выраженности воспалительного компонента (3 степени)
5. Степень выраженности активности (3 степени)
6. Атрофия – степень выраженности (3 степени)
7. Степень Hp-обсеменения (3 степени по Аруину)
8. Кишечная метаплазия (тонкокишечная, толстокишечная)
9. Эпителиальная неоплазия (низкая, высокая) или дисплазия покровно-ямочного эпителия (3 степени по Conyshi)

NB. ***Если патолог не отражает в ответе исследования гастробиопсии (естественно при наличии признака), положения 1-9, гастроэнтеролог (эндоскопист) в праве потребовать адекватное морфологическое заключение.***

Нормальная слизистая оболочка антрального отдела

Поверхностный эпителий

Пилорические железы

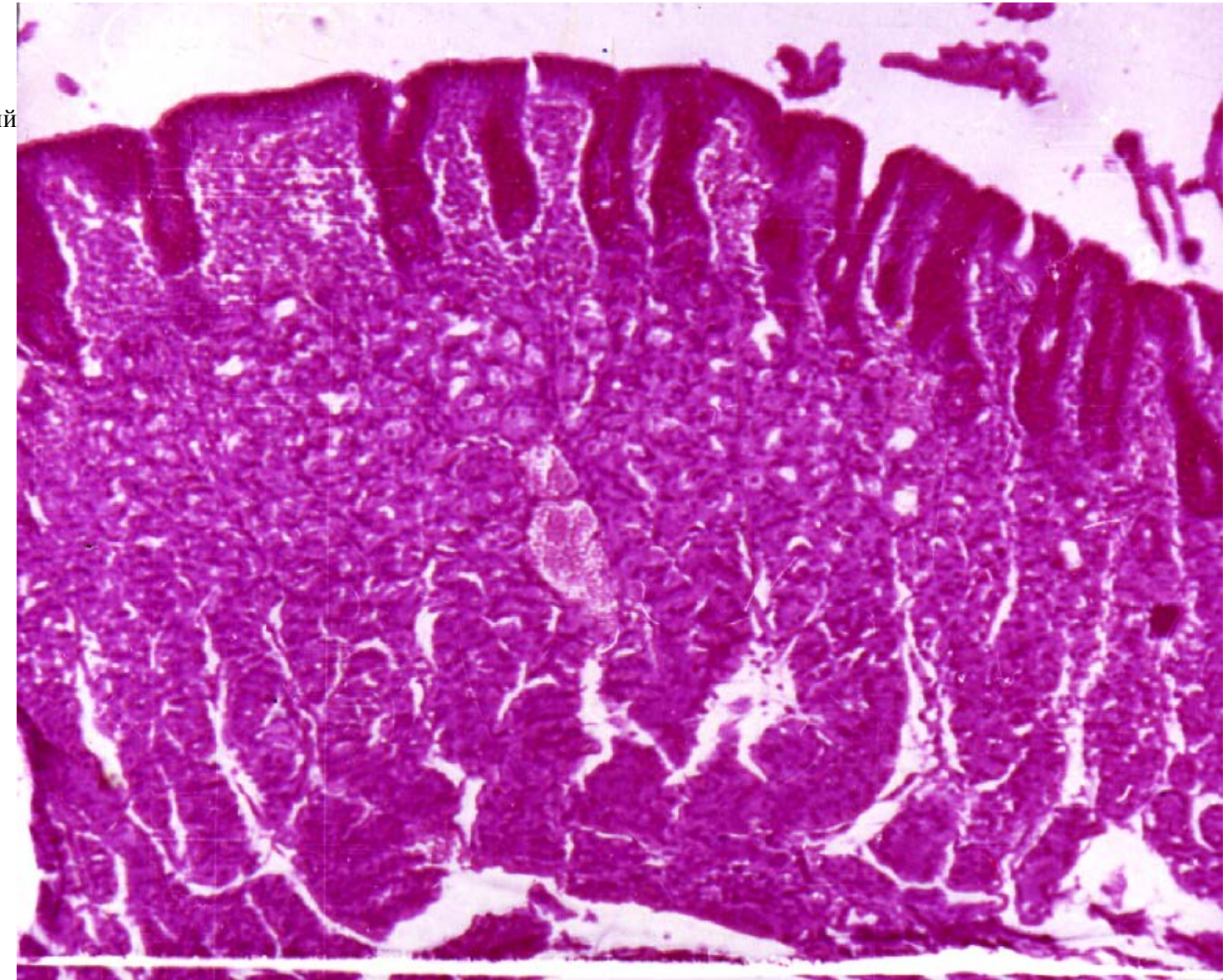

Атрофический гастрит выходного отдела желудка

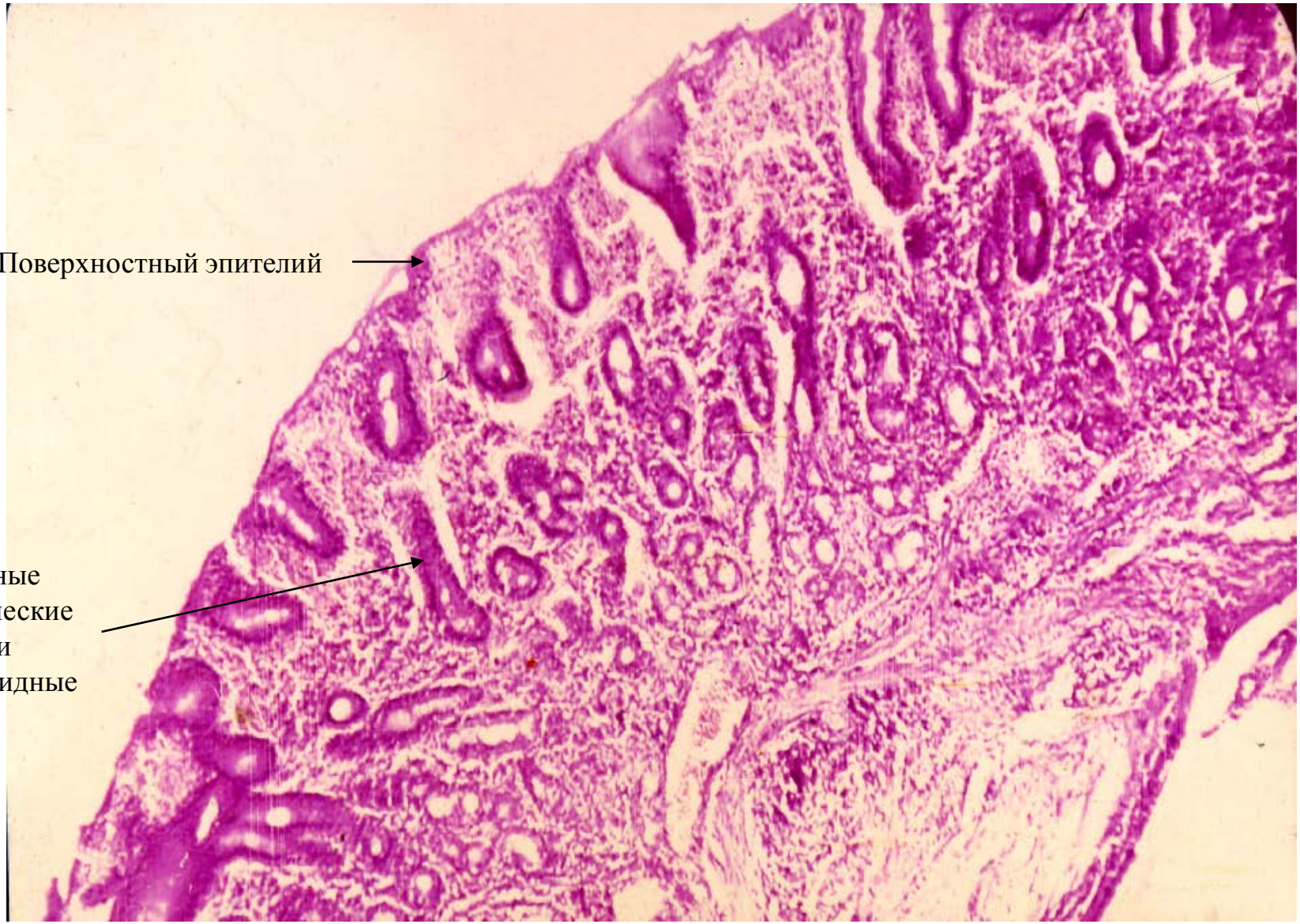

Хронический Hp-ассоциированный антральный гастрит по J.ROSAI, 2004 .(импрегнация солями серебра, но чаще используют окраску по Гимзе)

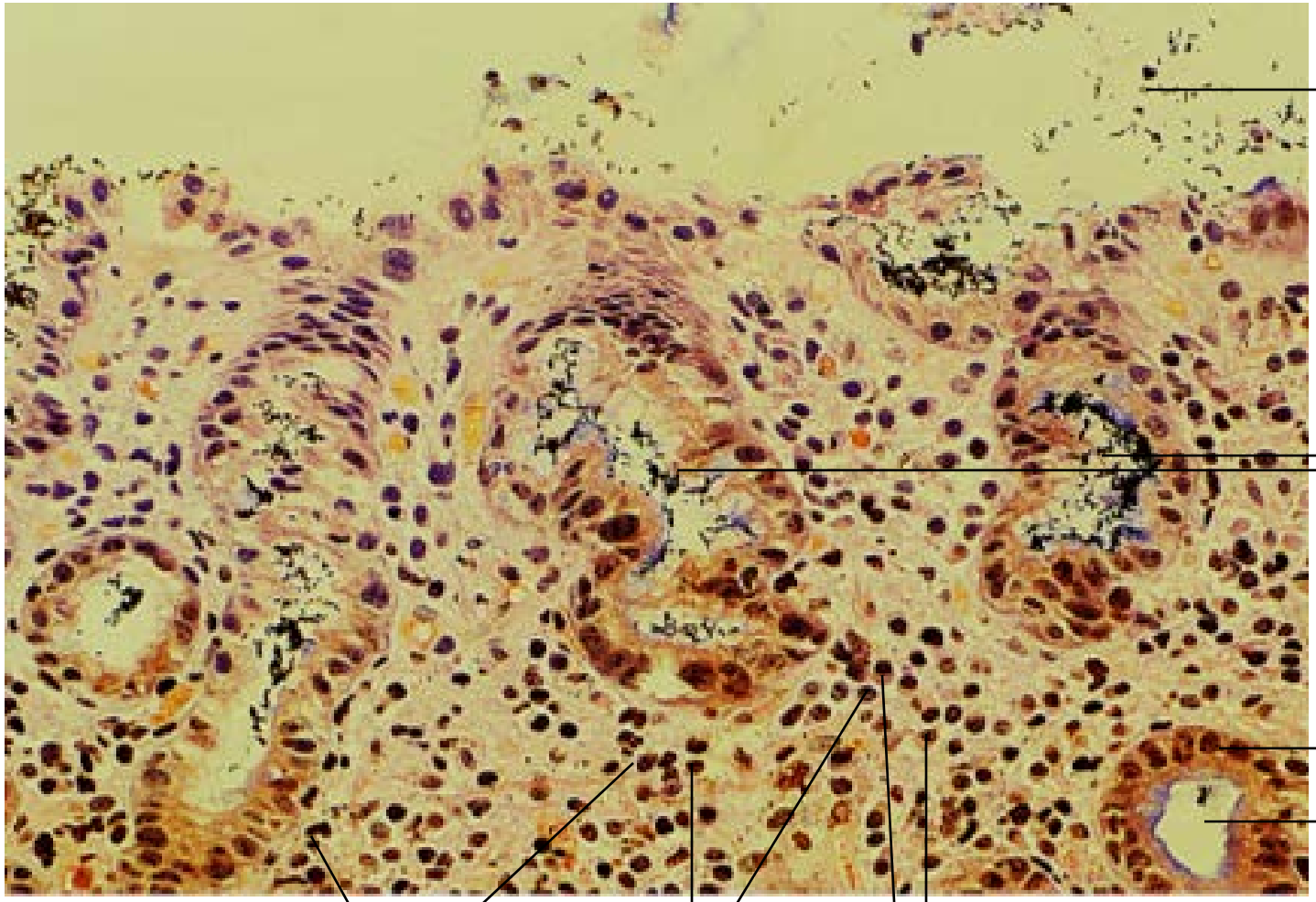

HP в слизи на поверхности желез

Колонии спиралевидных (вегетативных) форм HP на слизистой оболочке пилорической железы

Эпителий пилорической железы

Пилорическая железа

Сегментоядерные нейтрофилы

Лимфоциты

Плазматические клетки

x400

Показания для эрадикационной терапии инфекции H.pylory

Маастрихские рекомендации 1996, 2000, 2005, 2011 г.г.

Показания для обязательного проведения лечения:

***Язвенная болезнь желудка/двенадцатиперстной кишки в фазе обострения или ремиссии, включая осложнения.**

***MALT – ома (в-клеточная лимфома) желудка**

***Атрофический гастрит**

***Состояние после резекции желудка по поводу рака.**

***Пациенты, являющиеся ближайшими родственниками (1-й линии) больных раком желудка , имеющие желудочную диспепсию**

***Желание пациента (после полноценной консультации с врачом).**

ДОПОЛНЕНИЕ: стратегия «диагностируй HP и лечи» для больных функциональной желудочной диспепсией . Эрадикация приемлема при наличии диспептических жалоб и без эндоскопического исследования или HP диагностики в странах с высокой частотой распространенности инфекции.

Препараты, используемые для эрадикации *H.pylori*

F.Di Mario, C.Scarpignato,2006. 14th United European Gastroenterology Week

Ингибиторы протоновой помпы	
• Омепразол	20 мг × 2 раза
• Эзомепразол	40 мг × 1 раз или 20 мг × 2 раза
• Ланзопразол	30 мг × 1 или 2 раза
• Рабепразол	20 мг × 1 или 2 раза
• Пантопразол	40 мг × 1 или 2 раза
Препараты висмута	
• Субцитрат висмута	120 мг × 4 раза
• Субсалицилат висмута	524 мг × 4 раза
• Ранитидин цитрат висмута	400 мг × 2 раза
Антибактериальные препараты	
• Амоксициллин	1000 мг × 2 раза
• Кларитромицин	250 или 500 мг × 2 раза
• Метронидазол	500 мг × 2 раза или 250 мг × 4 раза
• Тинидазол	500 мг × 2 раза
• Тетрациклин	500 мг × 4 раза
• Рифабутин	300 мг × 1 раз или 150 мг × 2 раза
• Левофлоксацин	250 или 500 мг × 1 или 2 раза
• Фуразолидон	200 мг × 2 раза

Обоснование использования ИПП

*При увеличении pH от 2 до 7 ед период полураспада амоксициллина увеличивается в 11 раз, кларитромицина - в 200 раз

* Увеличивают стабильность и продолжительность действия антибиотиков

* При pH 7 , уменьшается минимальная ингибирующая концентрация антибиотиков, активных в отношении H.pylori (например, амоксициллина и кларитромицина), а H.pylori становится восприимчивым к их действию

Российская гастроэнтерологическая ассоциация

Рекомендации по лечению инфекции Helikobakter pylori

Самыми эффективными схемами лечения в России являются

1.Тройная схема эрадикации 14 дней:

РАБЕПРАЗОЛ (ПАРИЕТ) 20 мг/2 раза + КЛАРИТРОМИЦИН 500мг/2 раза + АМОКСИЦИЛЛИН 1000 мг/2 раза в сутки

- **Схема квадротерапии 14 дней:**

РАБЕПРАЗОЛ (ПАРИЕТ) 20 мг/2 раза + Де-Нол 120 мг/4 раза + МЕТРОНИДОЗОЛ 500 мг/3 раза + ТЕТРАЦИКЛИН 500 мг/4 раза в сутки. Тетрациклин можно заменить Кларитромицином 500 мг/2 раза.

Возможно использовать ОМЕПРАЗОЛ по 20 мг 2 раза в сутки, но антибиотики назначать со вторых суток и др. ИПП

При угрозе антибиотико-ассоциированной диареи можно одновременно назначать «Энтерол» в терапевтических дозах (1 – 3 капсулы в сутки)

Возможные варианты эрадикационной терапии впервые или при неэффективности предыдущей, или при индивидуальной непереносимости антибиотика(по литературным данным)

- Рабепразол 40 мг 1 р/сутки +Амоксициллин 1,0 2 р/сутки =7 дней далее 7 дней Кларитромицин 0,5 + Тинидозол 0,5 = 2 р/сутки
- Омепразол 40 мг/сутки + Де-нол 480 мг/сутки 4 недели + Амоксициллин 1,0 2 р/сутки +Фуразолидон 0,2 2 р/сутки = 14 дней
- Рабепразол 40 мг/сутки + Амоксициллин 1,0 2 р/сутки + Левофлоксацин 0,25 2 р/сутки = 10 дней
- Рабепразол 40 мг/сутки, + Левофлоксацин 0,5 + Фуразолидон 0,15 (0,3) = 1 раз в сутки 14 дней
- Пантопразол 40 мг/сутки + Амоксициллин 1,0 2 р/сутки + Рифабутин (микобутин) 150 мг 2 р/сутки = 14 дней
- Омепразол 40 мг/сутки + азитромицин 500 мг - 3 дня , далее амоксицилин 1,0 2 раза + фуразолидон 200 мг - 2 раза в сутки = 2 недели или вместо фуразолидона «Де – нол» 2 недели 480 мг/ сутки. Возможно: СУМАМЕД 500 мг 3дня, далее фуразолидон 200мг 2 раза -7 дней. (МОНИКИ)
- Эзомепразол 40 мг/сутки, Левофлоксацин 500мг + азитромицин 500 мг - 1 р/сутки = 14 дней.

Гастрит тип А – АУТОИММУННЫЙ, наиболее частое аутоиммунное заболевание ЖКТ.

- Распространённость: 1% общей популяции, 5% от всех ХГ, 16% у б-ых макроцитарной гиперхромной анемией

- ЭТИОЛОГИЯ. ПАТОГЕНЕЗ

- Наличие антител к париетальным клеткам и внутреннему фактору; часто семейный характер; в 30% случаев сопутствует аутоиммунным процессам в щитовидной железе, алопеция и витилиго, но может быть самостоятельным заболеванием. Локализация морфологических изменений преимущественно в фундальном отделе - тяжелый атрофический гастрит с прогрессирующей потерей желез и замещением их псевдопилорическими железами и кишечным эпителием. Снижается секреция соляной кислоты, пепсиногена , внутреннего фактора Кастла. В тяжелых случаях нарушается всасывание В12 и развивается пернициозной анемия.

Нормальная слизистая оболочка тела желудка

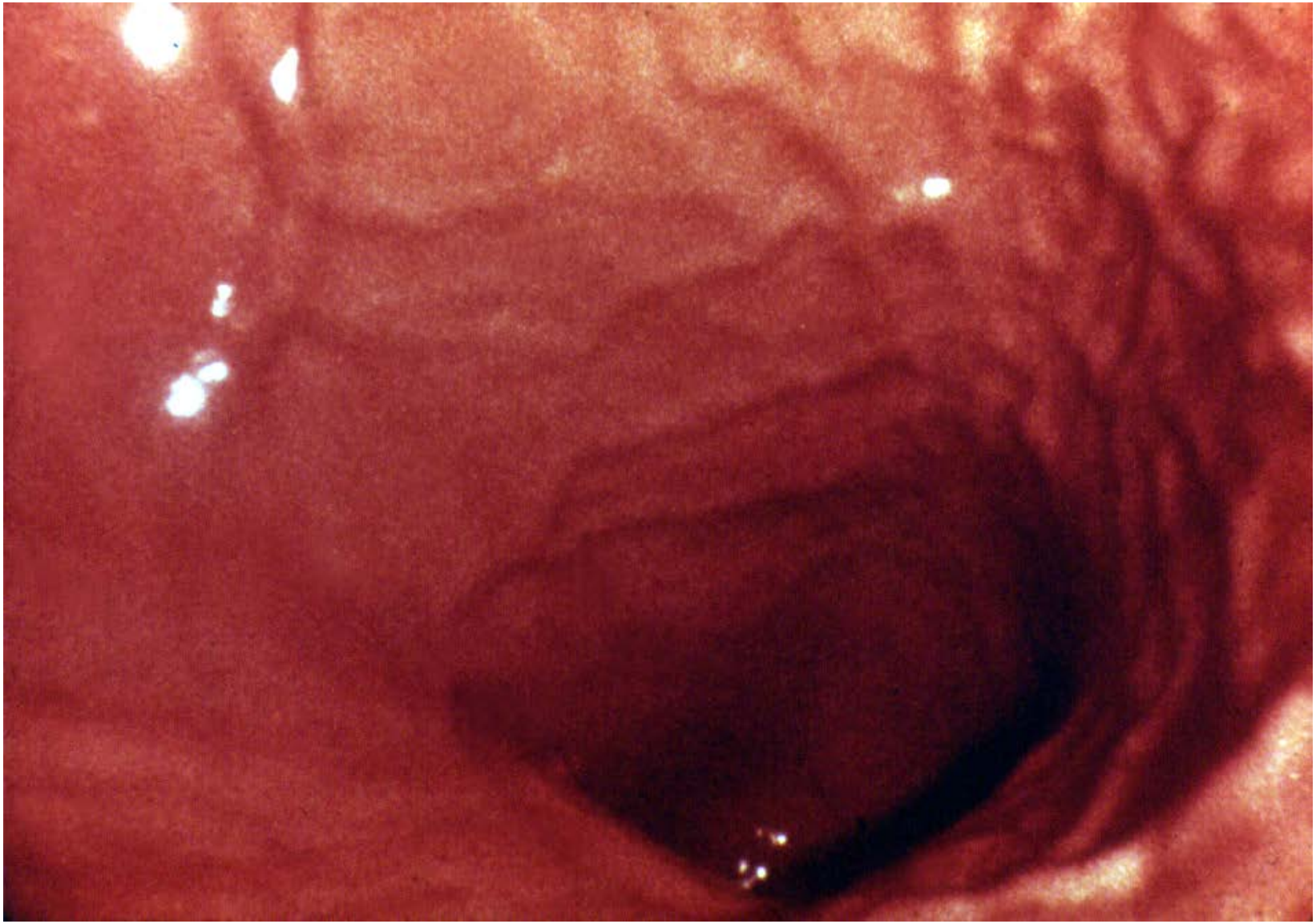

Нормальная слизистая оболочка тела желудка

Поверхностные эпителий

Шеечный эпителий с добавочными клетками

Главные железы желудка .Обкладочные и главные клетки

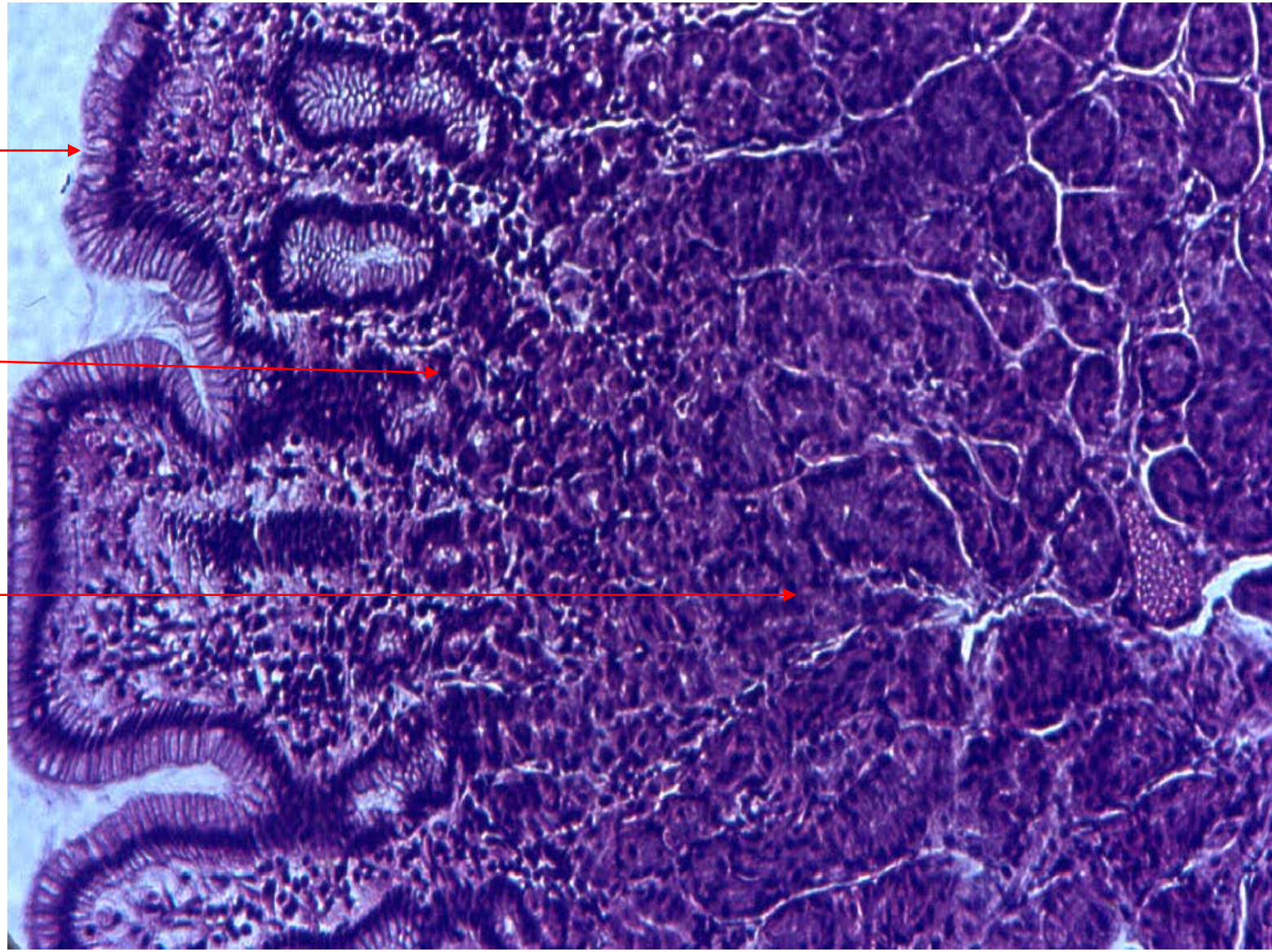

Обкладочные и главные клетки концевых отделов желез желудка. Стрелками указаны главные и париетальные клетки.

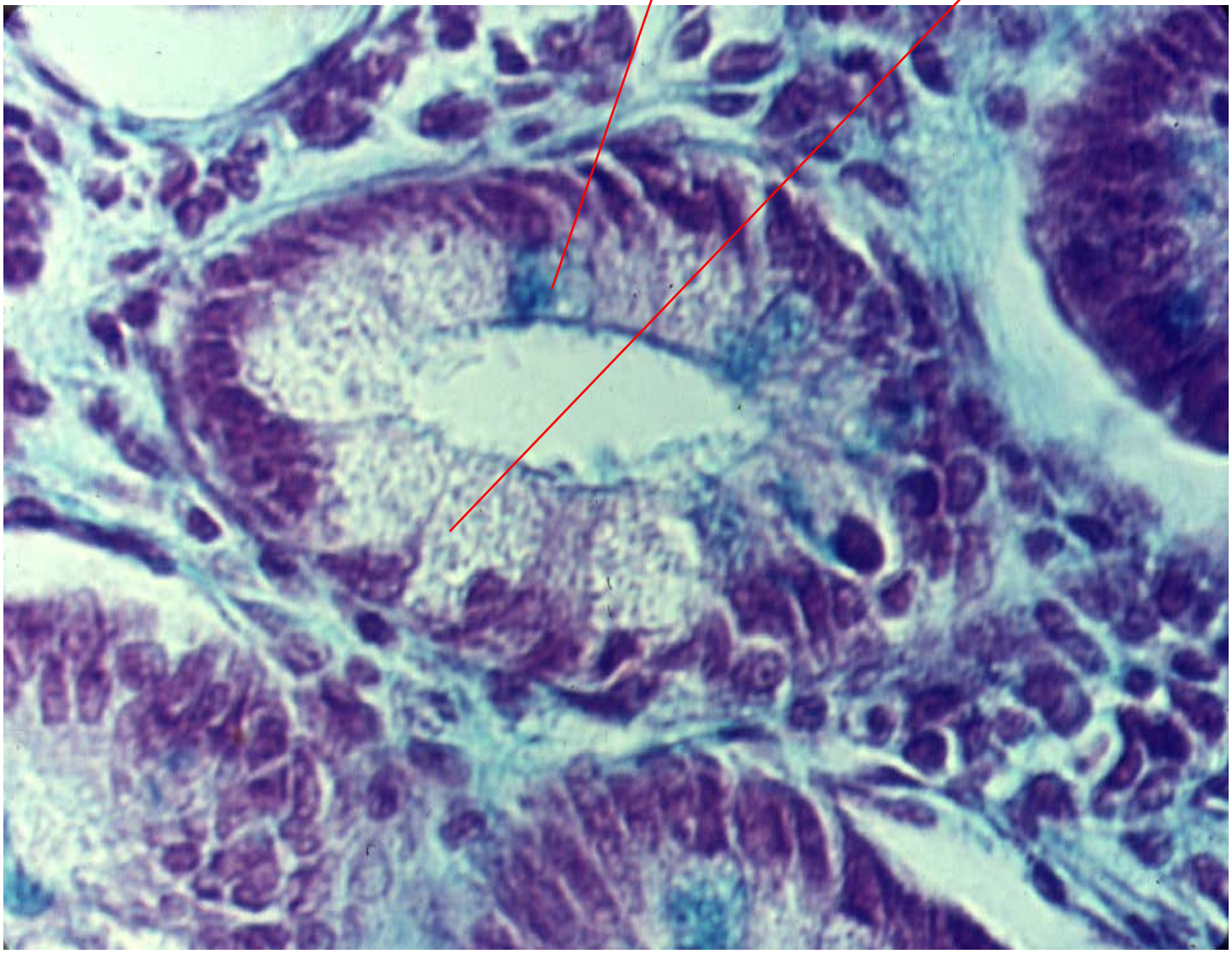

Эндоскопическая картина атрофического гастрита тела желудка

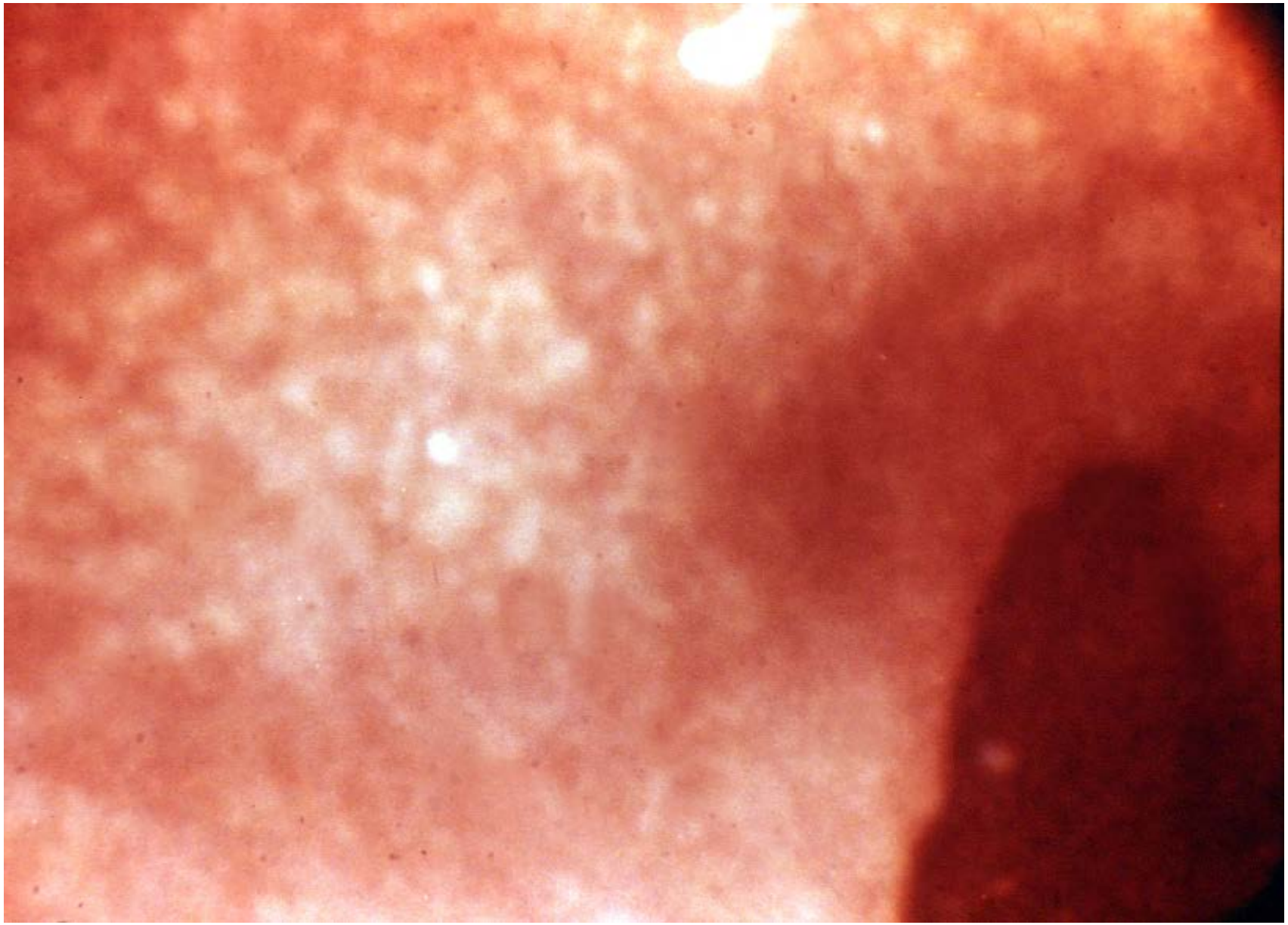

Атрофия желез. Липоматоз стромы.

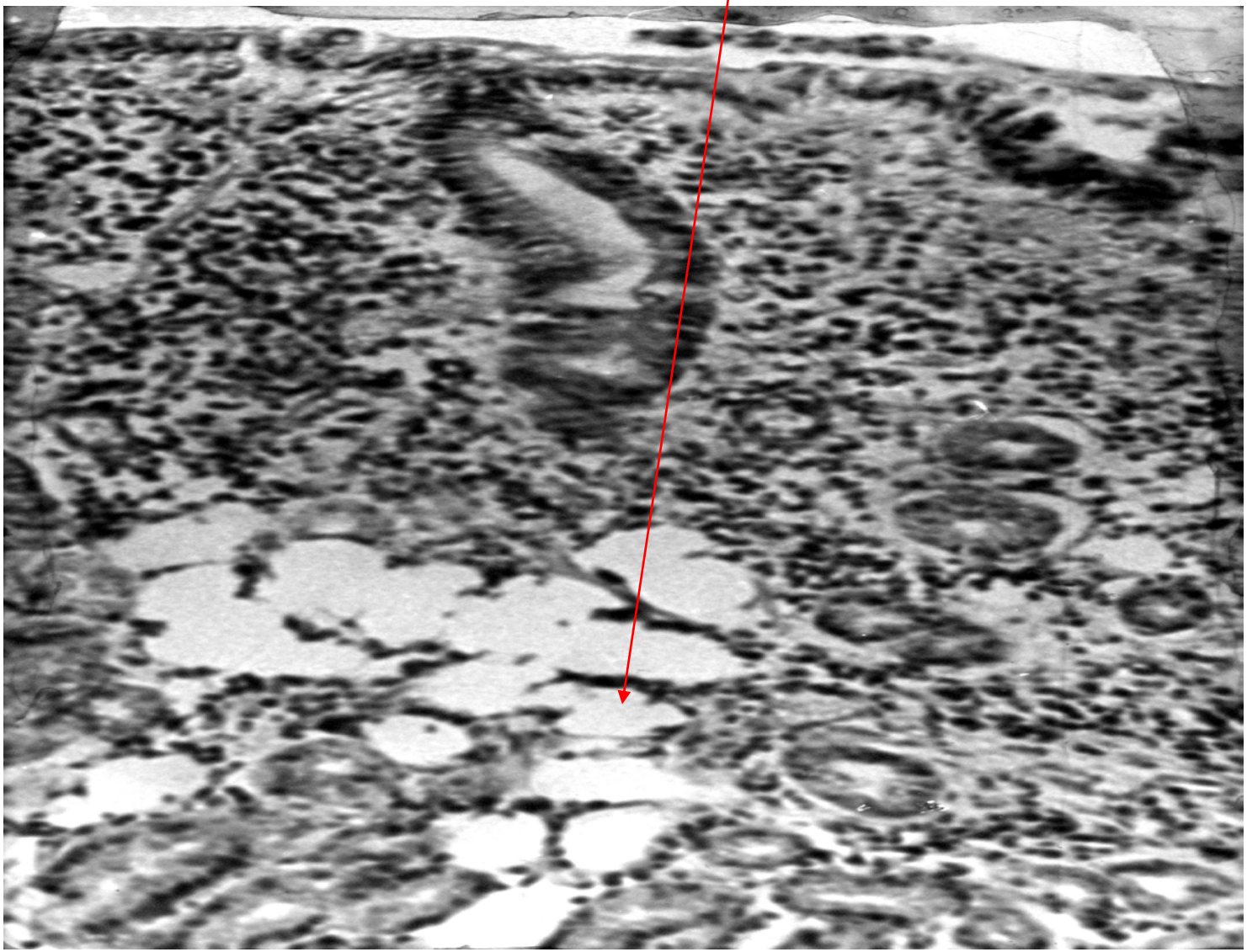

Кишечная метаплазия слизистой тела желудка при атрофическом гастрите

Бокаловидные клетки

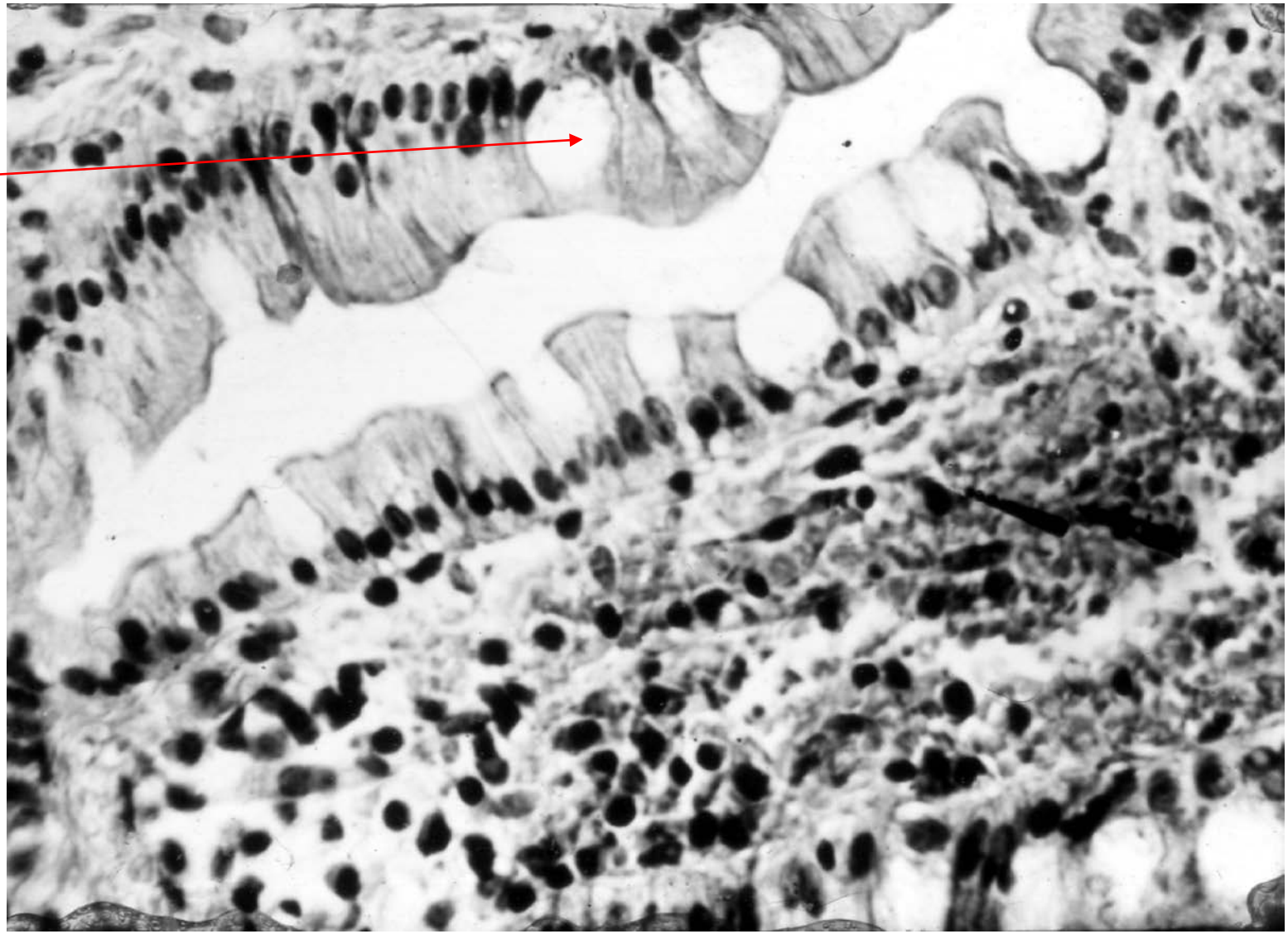

ХГ тип А, диагностика, лечение

- Клиническая симптоматика
- Эндоскопия (бледная слизистая)
- Биопсия (атрофия СОЖ,метаплазия эпителия,лимфоцитарная инфильтрация)
- **Определение антител к париетальным (обкладочным) клеткам ИФА методом**
- Гиперхромная анемия,ахлоргидрия,мегалобластный тип кроветворения

ЛЕЧЕНИЕ

Заместительная терапия:

- **Прокинетики** (метоклопрамид, домперидон, итоприд, тримебутин)
- **При наличии НР инфекции эрадикационная терапия, включая антисекреторные препараты**
- **Препараты соляной кислоты**
- **Ацедин – пепсин**
- **Полиферментные препараты**
- **Витамин В12, фолиевая к-та**

ХАРАКТЕРИСТИКА ГАСТРИТОВ А и В

•Критерии	тип А	тип В
МОРФОЛОГИЧЕСКИЕ:		
•Преимуществ. Локализация	Дно, тело	Антрум
•Воспалительная реакция	Слабо выраж.	Выражена
•Развитие атрофии	Первичное	Вторичное
•Наличие эрозий	Редко	Часто
КЛИНИЧЕСКИЕ:		
•Гипоацидность	Выражена	Любой тип секр.
•В12 деф. Анемия	Есть	Нет
•Сочетание с Я.Б.	Редко	100%
•Малигнизация	Часто	Редко
ИММУНОЛОГИЧЕСКИЕ		
•Инфекционный фактор НР	Нет	Есть
•Антитела к париет. Клеткам	Есть	Нет

ХГ тип С (рефлюкс – гастрит)

Поражается преимущественно антральный отдел желудка. Истинный рефлюкс-гастрит развивается практически у всех пациентов после резекции желудка. Постоянное повреждение слизистой желудка кишечным содержимым приводит к развитию дистрофических и некробиотических изменений эпителия культи желудка. Аналогичные изменения при приеме НПВС, дуоденогастральном рефлюксе желчи, злоупотреблении алкоголем.

ХГ тип С , рефлюкс гастрит (щелочной гастрит)

Обусловлен забросом содержимого двенадцатиперстной кишки в желудок, или культю желудка после резекции части желудка и пилорического канала. Повреждающее действие содержимого 12-перстной кишки на слизистую оболочку желудка обусловлено неконъюнгированными и дегидроксильными желчными кислотами, обладающими выраженными агрессивными свойствами.

- Клиническая картина: симптомы желудочной диспепсии, горечь во рту, отрыжка желчью или жирным. Сведения об операции в анамнезе. При эндоскопии желчь в желудке.
- Биопсия слизистой – гиперплазия ямочного эпителия, некробиоз и некроз клеток эпителия, их вакуолизация, отек и полнокровие собственной пластинки СОЖ.

ЛЕЧЕНИЕ

- Прокинетики (метоклопрамид – «Церукал», домперидол – «Мотилиум», цизаприд, итоприда гидрохлорид – «Ганатон», тримебутин – «Тримедат)
- Эрадикационная терапия при обнаружении НР
- Препараты урсодеоксихолиевой кислоты (урсосан, урдокса,урсофальк)
- Дробное частое питание

Инфекция НР и антисекреторная терапия

.

- Helicobacter pillory обладает собственными механизмами кислотно щелочного гемостазирования (защиты). При гиперацидном состоянии уреазные ферменты бактерии расщепляя мочевину до NH_3 и CO_2 защищают её от кислотной агрессии.
- При ощелачивании содержимого желудка (pH 6 – 8) мобилизуется активность окислительно-восстановительных ферментов (фермент оксидаза) . При этом генерируется протон (Н –ион) закисляя окружающую среду, тем самым защищает бактерию.
- В условиях нейтральной среды (pH 7) микроб синтезирует меньше уреаз (которые в этих условиях не нужны) и больше оксидаз.
- В такой ситуации уреазный тест будет ложноотрицательным, что и фиксируют на фоне антисекреторной терапии у 30 – 55% пациентов, по сравнению с морфологическим исследованием биоптатов.

Н.М.Хомерики, С.Г.Хомерики , 2008г.

К чему приводит бесконтрольная антисекреторная терапия Н2-гистаминоблокаторами или ИПП ?

Даже кратковременный приём антисекреторных препаратов вне курса эрадикационной антибиотикотерапии приводит к уменьшению бациллярных форм НР, в результате **бациллярно-кокковой трансформации.**

Последнее:

- 1.Затрудняет выявление НР с использованием уреазного и гистологического методов.
- 2.Расширяет ареал распространения НР выше антрального отдела (тело желудка).
- 3.Сопровождается усилением морфологических иммунологических проявлений воспаления СОЖ от 2 до 5 лет , даже после кратковременных курсов лечения Н2-гистаминоблокаторами или ИПП 4. Формирование атрофического гастрита многократно повышает риск развития рака желудка .
- **По мнению японских исследователей, кокковые формы НР значительно чаще и в большем количестве встречаются при раке желудка (Chan WY et al., 1994)**

С.Г.Хомерики, И.А.Морозов, 2001г.

Хронический Hp-ассоциированный антральный гастрит С.Л.ВОРОБЬЕВ, 2009

(спиралевидные и кокковые формы Hp-инфекции, окраска по ГИМЗЕ)

x1000

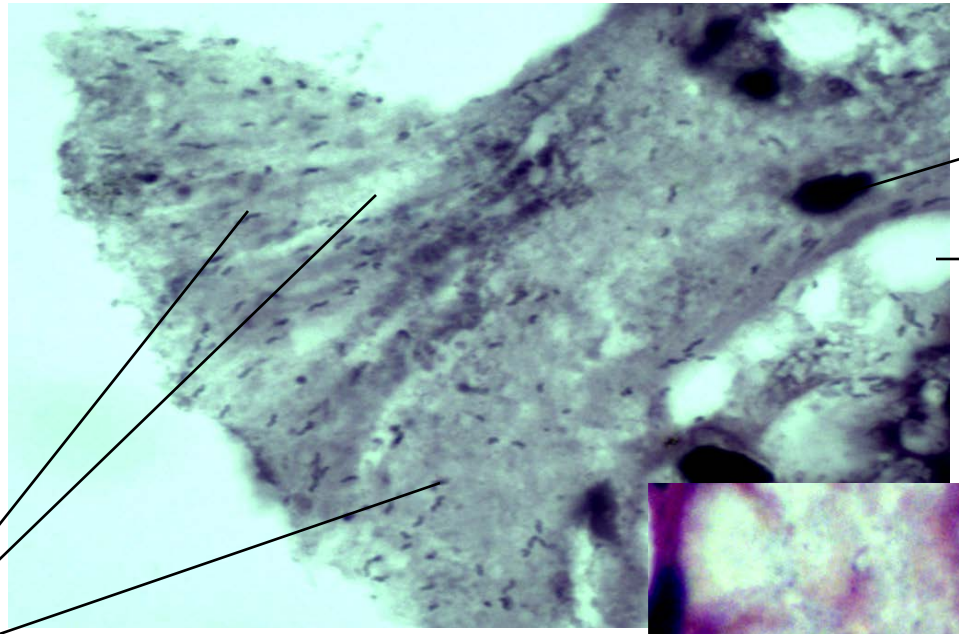

Ядро эпителиальной клетки

Вакуоль цитоплазмы бокаловидной клетки

Ядро эпителиальной клетки

x1000

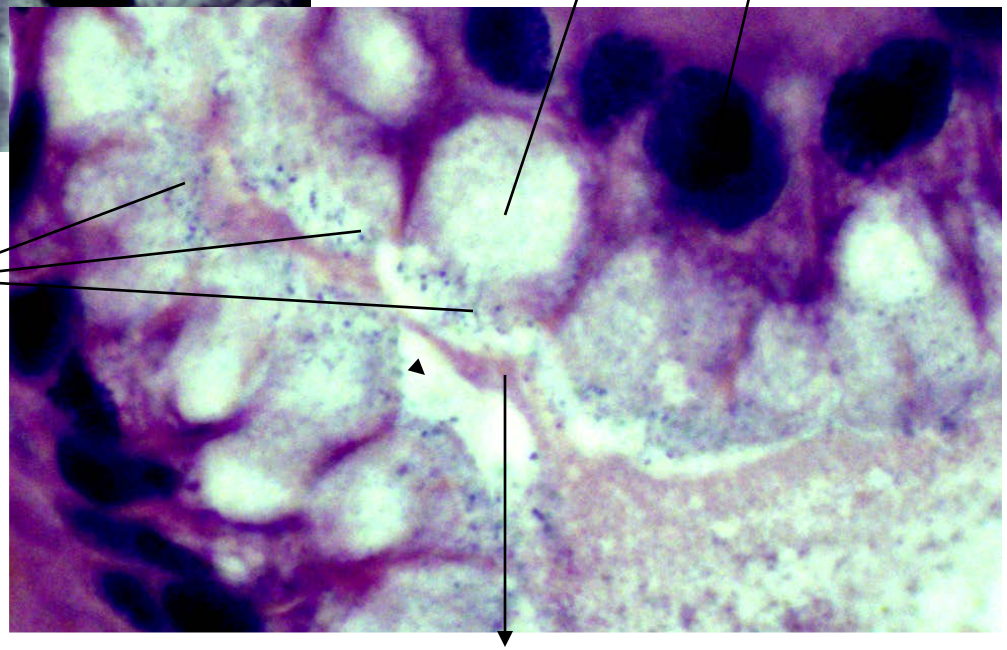

Вегетативные (спиралевидные) формы HP в слизи на поверхности желез.

Кокковые формы HP

Просвет железы

Антисекреторная терапия и Helicobacter pylori infection

(Хомерики Н.М., Хомерики С.Г.,2008)

- Наличие HP-инфекции должно служить противопоказанием к длительной терапии антисекреторными средствами, о чем обязательно следует информировать пациентов для пресечения практики самолечения.
- Антисекреторные препараты необходимо отменять за 4 недели до проведения диагностики HP-инфекции. Контроль эрадикации не менее чем через 4недели после отмены антисекреторных препаратов.

Маастрих-4, 2011г., утверждение 19.

Особые формы гастрита

- Радиационный гастрит (осложнение лучевой терапии)

  Коагуляционные некрозы СОЖ со вторичной воспалительной инфильтрацией. Умеренные изменения, как правило обратимы и регрессируют.
- Гранулематозный гастрит – специфическая форма болезни Крона, туберкулез, саркоидоз, реакция на инородное тело. Наиболее тяжелый – идиопатический изолированный гранулематозный гастрит.
- Эозинофильный (аллергический) гастроэнтерит –эозинофильная инфильтрация СОЖ, ямочных желез с формированием эозинофильных абсцессов. Характерно вовлечение в процесс тонкой, толстой кишки, пищевода с ЭОЗИНОФИЛИЕЙ крови.
- Болезнь Менетрие – этиология неизвестна. КЛИНИКА: анорексия, эпигастральные боли, гипохлоргидрия, потеря белка вплоть до развития гипоальбуминемических отеков. Болеют взрослые 30-60 лет. ЭНДОСКОПИЧЕСКИ – гигантские складки, иногда полиповидные разрастания, вид булыжной мостовой. Антральный отдел не поражается !. Высок (10%) риск развития рака желудка

H.pylory и НПВС могут быть независимыми факторами риска изязвления слизистой оболочки желудка и язвенных кровотечений.
Но комплексное действие указанных факторов значительно повышают риск поражения слизистой желудка.
Эрадикация H.pylory недостаточна для предупреждения рецидива изязвления или язвенного кровотечения у пациентов являющихся группой высоко риска развития НПВС-гастропатии.
В большинстве исследований демонстрируется преимущественная эффективность ИПП по сравнению с эрадикацией H.pylory, для профилактики рецидивов кровотечения у пациентов принимающих НПВС.

МААСТРИХ – 4

Положения по НПВС:

7. НР повышает риск осложненных и неосложненных гастродуоденальных язв у принимающих НПВС. Эрадикация НР редуцирует этот риск.

8. Эрадикация НР особенно показана пациентам с отягощенным анамнезом по ЯБ.

9. Эрадикация НР сама по себе не устраняет риск язвообразования

Из МАСТРИХ- 3:

При планировании длительной терапии НПВС необходимо тестировать пациентов в отношении H.pylori, и если они являются позитивными назначать эрадикационную терапию.

Поддерживающая терапия ИПП, проводимая пациентам с язвенной болезнью и/или кровотечениями, развившимися вследствие долгосрочного приема НПВС, более надежно предупреждает рецидив язвенной болезни и/или кровотечения, чем эрадикация H.pylori

Предраковые состояния

- Н.р. - ассоциированный гастрит
- ХГ атрофический с кишечной метаплазией
- Дисплазия желудка (нарушение структуры слизистой, клеточная атипия, снижение дифференцировки клеток, изменение соотношения органелл)
- Аденоматозные полипы желудка
- Хроническая язва желудка
- Пернициозная анемия
- Болезнь Менетрие
- Культя желудка после (10-20 лет) резекции по Билльрот-2

КЛИНИЧЕСКАЯ КАРТИНА РАКА ЖЕЛУДКА

Симптомы рака желудка проявляются , как правило, на поздних стадиях заболевания.

- Боль в эпигастрии – 70%
- Анорексия и похудание – 70%
- Тошнота, рвота приносящая облегчение
- Дисфагия при кардиальной локализации
- Кровотечения редко (10%)
- Пальпируется Вирховский узел
- Слабость и утомляемость

ДИАГНОСТИКА

- Рентгеноконтрастное исследование
- Эндоскопия с биопсией
- Скрининг: опухолевые маркеры: СА 72-4, РЭА
- Скрининг: пепсиноген 1 менее 50 мкг/л
  и индекс пепсиногена I/II менее 3 (Япония)
- УЗИ и КТ – д-ка метастазирования

Полип выходного отдела желудка

Рак желудка

РАК ЖЕЛУДКА

Азиатско-Тихоокеанский конценсус по профилактике рака желудка. 2006г.

- Эрадикация H.pylori снижает риск развития РЖ
- Скрининг и лечение H.pylori является стратегией по уменьшению риска развития РЖ в популяции с высоким риском
- **В популяциях с высоким риском РЖ** (в Азиатско-Тихоокеанском регионе) **популяционный скрининг и лечение инфекции H.pylori являются стратегией выбора.**
- Высокий риск РЖ определен как более 20 случаев на 100 000 населения в год (при стандартизации по возрасту).

В ряде регионов России этот показатель превышен (С.И.Пиманов и соавт.,2008 г.)

Рак желудка никогда не развивается на нормальной слизистой оболочке желудка. Стратегия борьбы с прогрессированием гастритических изменений – стратегия профилактики рака желудка

- По результатам японского 10-летнего проспективного исследования (Sakaki N., Kasawa H., et al. 2002) степень атрофии увеличивается на 42,9% у HP-позитивных пациентов и ни в одном случае при отсутствии инфекции.
- При успешной эрадикации HP возможно обратное развитие атрофических изменений слизистой (Hojo M.,Miwa H., et at .,2002)

Повторное заражение микроорганизмом H.pylori (реинфекция)

У ВЗРОСЛЫХ НАБЛЮДАЕТСЯ РЕДКО – НЕ ЧАЩЕ 1 – 4 % В ГОД

(С.И.Пиманов, Е.В.Макаренко и др. 2008)

Скрининговый тест «ГАСТРОПАНЕЛЬ» для диагностики состояния слизистой оболочки желудка иммуноферментным методом

ПОКАЗАТЕЛЬ	Референтный интервал, ед. изм	Назначение теста
Пепсиноген I	**30 -120 мкг/л**	Маркер атрофии тела желудка
Пепсиноген II	**3 – 10 мкг/л**	Маркер воспаления СОЖ или атрофии
Пепсиноген I / II	**3 - 20**	Маркер атрофии тела желудка
Гастрин 17 s (стимулированый)	**5 – 30 пмоль/л**	Маркер атрофии антрального отдела желудка
Гастрин 17 b (базальный)	**2 – 10 пмоль/л**	Маркер повышенной кислотности (часто при ГЭРБ и пищеводе Баретта)
Анти Hp IgG / IgA	**0 – 30 EIU**	Маркер Hp - инфекции

Диагностические критерии теста «ГастроПанель»

НОРМА	**Anti-Hp < 38 EIU** **PG I > 25 мкг/л** **G17s > 0,1пмоль/л**
Атрофический гастрит антрального отдела	**Anti-Hp > 38 EIU** **PG I >25 мкг/л** **G17s <5 пмоль/л**
Атрофический гастрит тела	**Anti-Hp < или > 38 EIU** **PG I < 25 мкг/л** **G17s > 10 пмоль/л**
Атрофический гастрит тела и антрального отдела	**Anti-Hp < или > 38 EIU** **PG I < 25 -50 мкг/л** **G17s < 5 – 10 > пмоль/л**
Неатрофический гастрит	**Anti-Hp > 38 EIU** **PG I > 25 – 50 мкг/л** **G17s > 5 -10 пмоль/л**

MALT-лимфома желудка, Hp-ассоциированная: лимфоидное замещение СОЖ (а) , вытеснение желез (в), лимфо-эпителиальное поражение (с)
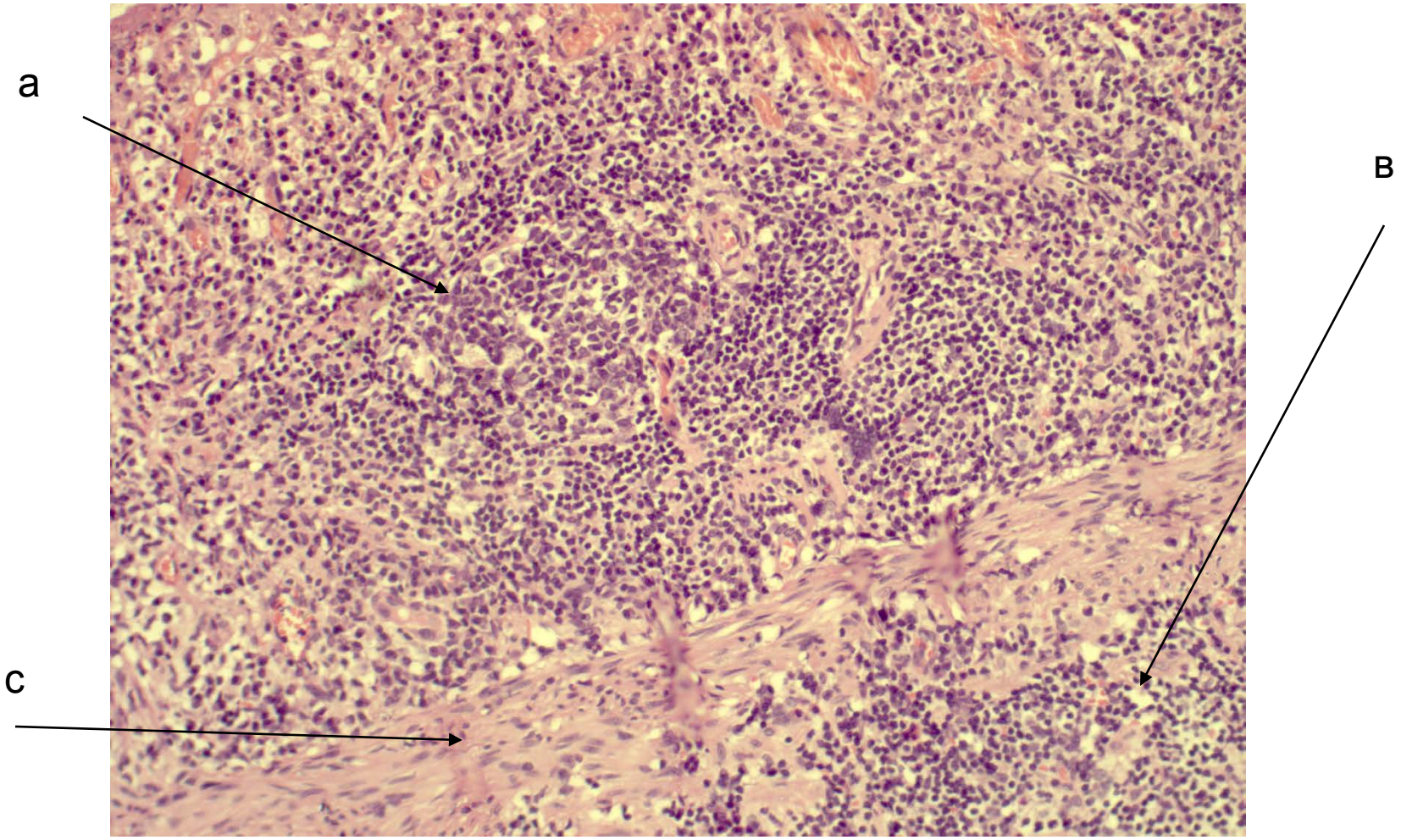
MALT-лимфома: лимфоидное замещение СОЖ с фолликулом (!) (а), распространение (в) за пределы мышечной пластинки (с)